WWW.EDITORAINVIVO.COM

2024

ATUALIDADES NA SAÚDE E BEM-ESTAR ANIMAL

Volume 10

Organizadores

Victor Hugo Vieira Rodrigues

Máyra Carvalho Petelinkar

Thaís Maria Araújo Batista

Wendy Camelo Freires

ATUALIDADES NA SAÚDE E BEM-ESTAR ANIMAL

VOLUME 10

Victor Hugo Vieira Rodrigues

Máyra Carvalho Petelinkar

Thaís Maria Araújo Batista

Wendy Camelo Freires

(Organizadores)

2024

2024 by Editora In Vivo
Copyright © Editora In Vivo
Copyright do Texto © 2024 O autor
Copyright da Edição © 2024 Editora In Vivo

Esta obra está licenciada com uma Licença Creative Commons Atribuição 4.0 Internacional (CC BY 4.0).
O conteúdo desta obra e seus dados em sua forma, correção e confiabilidade são de responsabilidade exclusiva dos autores. Permitido o download da obra e o compartilhamento desde que sejam atribuídos créditos aos autores, mas sem a possibilidade de alterá-la de nenhuma forma ou utilizá-la para fins comerciais.

Editor Executivo
Dr. Everton Nogueira Silva
Editor Chefe
Dr. Luís de França Camboim Neto
Conselho Editorial

1 CIÊNCIAS AGRÁRIAS	**4 CIÊNIAS HUMANAS**
- Dr. Aderson Martins Viana Neto	- Dra. Alexsandra Maria Sousa Silva
- Dra. Ana Paula Bezerra de Araújo	- Dr. Francisco Brandão Aguiar
- Dr. Arinaldo Pereira da Silva	- MSc. Julyana Alves Sales
- Dr. Aureliano de Albuquerque Ribeiro	- Dra. Solange Pereira do Nascimento
- Dr. Cristian Epifanio de Toledo	**5 CIÊNCIAS SOCIAIS APLICADAS**
- MSc. Edson Rômulo de Sousa Santos	- Dr. Cícero Francisco de Lima
- Dra. Elivânia Maria Sousa Nascimento	- MSc. Erivelton de Souza Nunes
- Dr. Fágner Cavalcante P. dos Santos	- DR. Janaildo Soares de Sousa
- MSc. Fernanda Beatriz Pereira Cavalcanti	- MSc. Karine Moreira Gomes Sales
- Dra. Filomena Nádia Rodrigues Bezerra	- Dra. Maria de Jesus Gomes de Lima
- Dr. José Bruno Rego de Mesquita	- MSc. Maria Rosa Dionísio Almeida
- Dr. Kleiton Rocha Saraiva	- MSc. Marisa Guilherme da Frota
- Dra. Lina Raquel Santos Araújo	- Msc. Silvia Patrícia da Silva Duarte
- Dr. Luiz Carlos Guerreiro Chaves	- MSc. Tássia Roberta Mota da Silva Castro
- Dr. Luís de França Camboim Neto	**6 CIÊNCIAS EXATAS E DA TERRA**
-MSc. Maria Emília Bezerra de Araújo	- MSc. Francisco Odécio Sales
- MSc. Yuri Lopes Silva	- Dra. Irvila Ricarte de Oliveira Maia
2 CIÊNCIAS BIOLÓGICAS	- Dra. Cleoni Virginio da Silveira
- Dra. Antônia Moemia Lúcia Rodrigues Portela	**7 ENGENHARIAS**
- Dr. David Silva Nogueira	- MSc. Amâncio da Cruz Filgueira Filho
- Dr. Diego Lisboa Rios	- MSc. Eduarda Maria Farias Silva
3 CIÊNCIAS DA SAÚDE	- MSc. Gilberto Alves da Silva Neto
- Dra. Ana Luiza Malhado Cazaux de Souza Velho	- Dr. João Marcus Pereira Lima e Silva
- Msc. Cibelle Mara Pereira de Freitas	- MSc. Ricardo Leandro Santos Araújo
- MSc. Fabio José Antônio da Silva	- MSc. Saulo Henrique dos Santos Esteves
- Dr. Isaac Neto Goes Silva	**9 LINGÜÍSTICA, LETRAS E ARTES.**
- Dra. Maria Verônyca Coelho Melo	- MSc. Kamila Freire de Oliveira
- Dra. Paula Bittencourt Vago	
- MSc. Paulo Abílio Varella Lisboa	
- Dra. Vanessa Porto Machado	
- Dr. Victor Hugo Vieira Rodrigues	

Dados Internacionais de Catalogação na Publicação - CIP

R696a Rodrigues, Victor Hugo Vieira, org.
Atualidades na saúde e bem-estar animal [livro eletrônico]. / Organizadores: Victor Hugo Vieira Rodrigues, ... [et al.]. Fortaleza: Editora In Vivo, 2024.
v. 10, 169 p.

Bibliografia.
ISBN: 978-65-87959-48-1
DOI: 10.47242/ 978-65-87959-48-1

1. Bem-estar animal. 2. Saúde animal. 3. Saúde e bem-estar animal – atualidades. I. Título. II. Organizadores.

CDD 591

Denise Marques Rodrigues – Bibliotecária – CRB-3/CE-001564/O

APRESENTAÇÃO

A decima edição desta obra é dirigido para aqueles que precisam das informações essenciais e atuais sobre a saúde das diversas espécies animais, bem como o seu bem-estar, abrangendo diversas áreas da medicina veterinária e zootecnia. Procuramos fornecer os fatos clínicos mais importantes, assim como estratégias de manejo animal para uma maior efetividade e produtividade proveniente do bem-estar animal. Nós oferecemos nesta obra uma apresentação baseada em trabalhos realizados na patologia animal, patologia clínica, clínica médica, reprodução e produção animal, genética e bem-estar, tanto nas espécies domésticas como nas espécies silvestres. Os diversos trabalhos publicados nesta obra relatam da importância do bem-estar animal, o acometimento de espécies não domiciliadas com patologias majoritariamente urbanas, manejo animal e revisões de literatura atuais sobre diversos assuntos da clínica médica para auxiliar em um melhor entendimento e conduta clínica do médico veterinário, a fim de promover uma melhor qualidade de vida aos animais e proporcionar um maior conhecimento sobre a prevenção, controle e diagnóstico dessas doenças. Esperamos que este volume seja útil a todos os que estejam à procura de uma literatura concisa sobre a saúde animal e, consequentemente, seu bem-estar como base para estudos médicos veterinários e áreas afins que corroboram com o tema.

Tenham uma boa leitura!

Texto: Organizadores

SUMÁRIO

Capítulo 1 - DOI: 10.47242/978-65-87959-48-1-1
Autores: Carmen Elizabeth Holanda Cavalcante, José Thales Borges Machado Ramos, Victoria Caroliny do Nascimento Aguiar, Maria Ester Maciel Bento, Mariana Matos Correia, Márcia Cristina Macêdo Machado, Lara Guimarães e Antônio Cavalcante Mota Filho

LIPIDOSE HEPÁTICA EM FELINO: RELATO DE CASO..... 07

Capítulo 2 - DOI: 10.47242/978-65-87959-48-1-2
Autores: Tayanni Cisne Holanda, Antônio Cavalcante Mota Filho, Victória Caroliny do Nascimento Aguiar, Lara Guimarães, José Thales Borges Machado Ramos, Maria Ester Maciel Bento, Márcia Cristina Macêdo Machado e Mariana Matos Correia

LIPIDOSE HEPÁTICA EM FELINO: RELATO DE CASO..... 19

Capítulo 3 - DOI: 10.47242/978-65-87959-48-1-3
Autores: Nícholas Jussier Pinheiro Duarte, Antônio Cavalcante Mota Filho, Márcia Cristina Macêdo Machado, Lara Guimarães, José Thales Borges Machado Ramos, Victória Caroliny do Nascimento Aguiar e Maria Ester Maciel Bento

CARCINOMA DE CÉLULAS DE TRANSIÇÃO NO TRATO URINÁRIO..... 33

Capítulo 4 - DOI: 10.47242/978-65-87959-48-1-4
Autores: Alexia Sousa Rebouças, Bianca Sales Lima de Oliveira, Daniel Araújo Parente, Daniel Veras Protasio, Maria Clara Morais Camara, Artur Diniz Albuquerque, Manoelina Nazareth Porfirio de Souza, Paulo Ricardo Monteiro Araújo, Marco Antonio de Magalhães Rodrigues, Lívia Shell Wanderley, Annice Aquino Cortez, Ana Karine Rocha de Melo Leite e Fernanda Cristina Macedo Rondon

ACUPUNTURA COMO TERAPIA INTEGRATIVA PARA MINIMIZAR AS SEQUELAS DA CINOMOSE..... 46

Capítulo 5 - DOI: 10.47242/978-65-87959-48-1-5
Autores: Milena da Paixão Leal, Natasha Abreu Flôres, Bianca Sales Lima de Oliveira, Daniel Araújo Parente, Daniel Veras Protasio, Maria Clara Morais Camara, Artur Diniz Albuquerque, Manoelina Nazareth Porfirio de Souza, Lívia Shell Wanderley, Francisco Esmaile de Sales Lima, Fernanda Meneses de Oliveira e Silva e Fernanda Cristina Macedo Rondon

SÍNDROME DO GATO PARAQUEDISTA: UMA REVISÃO BIBLIOGRÁFICA..... 57

Capítulo 6 - DOI: 10.47242/978-65-87959-48-1-6
Autores: Arthur Moura Gomes, Bianca Sales Lima de Oliveira, Daniel Araújo Parente, Daniel Veras Protasio, Maria Clara Morais Camara, Artur Diniz Albuquerque, Manoelina Nazareth Porfirio de Souza, Paulo Ricardo Monteiro Araújo, Bruno Galvão de Matos Brito, Francisco Esmaile de Sales Lima, Lívia Shell Wanderley e Fernanda Cristina Macedo Rondon

INSUFICIÊNCIA PANCREÁTICA EXÓCRINA NA ESPÉCIE CANINA..... 69

Capítulo 7 - DOI: 10.47242/978-65-87959-48-1-7
Autores: Bruna Lima de Oliveira, Suzany Barbosa de Queiroz, Bianca Sales Lima de Oliveira, Daniel Araújo Parente, Daniel Veras Protasio, Maria Clara Morais Camara, Artur Diniz Albuquerque, Manoelina Nazareth Porfirio de Souza, Bárbara Mara Bandeira Santos de Oliveira, Paulo Ricardo Monteiro Araújo, Leonardo Tondello Martins, Lívia Shell Wanderley e Fernanda Cristina Macedo Rondon.

COMPLEXO TENÍASE/ CISTICERCOSE E SUAS IMPLICAÇÕES NA INSPEÇÃO SANITÁRIA E NA SAÚDE ÚNICA..... 77

Capítulo 8 - DOI: 10.47242/978-65-87959-48-1-8
Autores: Bianca Sales Lima de Oliveira, Daniel Araújo Parente, Daniel Veras Protasio, Maria Clara Morais Camara, Artur Diniz Albuquerque, Manoelina Nazareth Porfirio de Souza, Lívia Schell Wanderley, Paulo Ricardo Monteiro Araújo, Annice Aquino Cortez, Ana Karine Rocha de Melo Leite e Fernanda Cristina Macedo Rondon

COINFECÇÃO DE HEPATOZOONOSE E DIROFILARIOSE EM CADELA: RELATO DE CASO..... 89

Capítulo 9 - DOI: 10.47242/978-65-87959-48-1-9
Autores: Joana Mara Cajazeiras Pinto, José Heitor Leitão Arruda Neto, Fernanda Cristina Macedo Rondon e Ana Paula Oliveira Moreira Gambiragi

BEM-ESTAR ANIMAL NA PRODUÇÃO DE FRANGOS DE CORTE..... 97

Capítulo 10 - DOI: 10.47242/978-65-87959-48-1-10
Autores: Ana Beatriz Cabral Viana e Ana Paula Oliveira Moreira Gambiragi

CANINE PARVOVIROSIS: FROM CLINICAL APPROACH TO TREATMENT – LITERATURE REVIEW..... 111

Capítulo 11 - DOI: 10.47242/978-65-87959-48-1-11
Autores: Alycia Castelo Branco da Silva, Carolline Andrade Silveira Capelo e Ana Karine Rocha de Melo Leite

INSUFICIÊNCIA RENAL AGUDA SECUNDÁRIA A ERLIQUIOSE CANINA: RELATO DE CASO..... 123

Capítulo 12 - DOI: 10.47242/978-65-87959-48-1-12
Autores: Anna Rachel Vasconcelos Fava, Larissa Tavares de Oliveira e Ana Karine Rocha de Melo Leite

TÉTANO NA MEDICINA VETERINÁRIA: UMA REVISÃO DE LITERATURA..... 138

Capítulo 13 - DOI: 10.47242/978-65-87959-48-1-13
Autores: Priscila Alencar Alves, Lara Matos Rocha e Ana Karine Rocha de Melo Leite

ALTERAÇÕES CLÍNICAS E LABORATORIAIS EM COINFECÇÃO POR ERLIQUIOSE E ANAPLASMOSE EM UM CÃO:RELATO DE CASO..... 154

SOBRE OS ORGANIZADORES..... 170

Página 07. DOI: 10.47242/978-65-87959-48-1-1

LIPIDOSE HEPÁTICA EM FELINO: RELATO DE CASO

Carmen Elizabeth Holanda Cavalcante
Centro Universitário Dr. Leão Sampaio, Juazeiro do Norte – Ceará

José Thales Borges Machado Ramos
Centro Universitário Dr. Leão Sampaio, Juazeiro do Norte – Ceará
http://lattes.cnpq.br/8379607743284440

Victoria Caroliny Do Nascimento Aguiar
Centro Universitário Dr. Leão Sampaio, Juazeiro do Norte – Ceará
http://lattes.cnpq.br/8799954368695909

Maria Ester Maciel Bento
Centro Universitário Dr. Leão Sampaio, Juazeiro do Norte – Ceará
http://lattes.cnpq.br/2202998731221880

Mariana Matos Correia
Centro Universitário Dr. Leão Sampaio, Juazeiro do Norte – Ceará
http://lattes.cnpq.br/4257156816241879

Márcia Cristina Macêdo Machado
Centro Universitário Leão Sampaio (UNILEÃO), Juazeiro do Norte – CE
http://lattes.cnpq.br/5970568126484708

Lara Guimarães
Centro Universitário Dr. Leão Sampaio, Juazeiro do Norte – Ceará
http://lattes.cnpq.br/1262287080728931

Antônio Cavalcante Mota Filho
Centro Universitário Dr. Leão Sampaio, Juazeiro do Norte – Ceará
http://lattes.cnpq.br/0928363834921017

RESUMO

Informações sobre o artigo:

Recebido em: 17/05/2024

Aceito em: 15/06/2024

Data de publicação: 26/09/2024

Palavras-chave:

Hepatopatias

Metabolismo

Felinos

A lipidose hepática felina é caracterizada por um acúmulo de triglicérides no fígado, causado por um desequilíbrio entre a taxa de deposição e mobilização de gordura nos hepatócitos. A etiologia pode ser primária (idiopática) ou secundária. Alguns autores sugerem que os felinos são incapazes de regular seu metabolismo intermediário durante períodos de anorexia. A anamnese de animais com lipidose hepática idiopática normalmente inclui histórico de obesidade e eventos de estresse associado a quadros de anorexia. O objetivo deste relato é descrever um caso de lipidose hepática na espécie felina. A metodologia consistiu de um relato de caso clinico de uma gata, fêmea, SRD, 2 anos, atendida na Unidade Hospitalar Veterinária (UHV) da Universidade Estadual do Ceará (UECE) no dia 14 de setembro de 2016, com queixa de inapetência e apatia. Foram realizados os exames de hemograma e perfil bioquímico (AST, GGT e FA) ureia e bilirrubina. Inicialmente, o animal recebeu cuidados intensivos, sendo instituído amoxicilina e vitamina B12, e liberado para fazer o tratamento dietético pelo proprietário, mas o mesmo não obteve êxito. O hemograma

revelou uma discreta anemia e neutrofilia com desvio a esquerda. No perfil bioquímico, o plasma estava ictérico, uréia alta, albumina baixa, FA alta, GGT e AST normais, creatinina normal. O ultrassom revelou sinais sugestivos de lipidose hepática e retenção fecal. Os exames de imagem associados aos exames complementares sugeriram o diagnóstico clínico de lipidose hepática. Estudos mostram que o sucesso no tratamento da lipidose hepática correlaciona-se com manejo alimentar e suplementação de aminoácidos essenciais aos felinos. O animal em estudo apresentou uma evolução desfavorável no tratamento, e veio a óbito após dezesseis dias.

FELINE HEPATIC LIPIDOSIS: CASE REPORT

ABSTRACT

Feline hepatic lipidosis is characterized by an accumulation of triglycerides in the liver, caused by an imbalance between the rate of fat deposition and mobilization in hepatocytes. The etiology can be primary (idiopathic) or secondary. Some authors suggest that felines are unable to regulate their intermediary metabolism during periods of anorexia. The anamnesis of animals with idiopathic hepatic lipidosis usually includes a history of obesity, stress events associated with anorexia. The objective of this report is to describe a case of hepatic lipidosis in felines. The methodology consisted of a clinical case report of a female cat, SRD, 2 years old, attended at the Veterinary Hospital Unit (UHV) of the State University of Ceará (UECE) on September 14, 2016, complaining of inappetence and apathy. Blood count and biochemical profile tests (AST, GGT and FA), urea and bilirubin were performed. Initially, the animal received intensive care, with amoxicillin and vitamin B12 administered, and allowed to undergo dietary treatment by the owner, but this was unsuccessful. The blood count revealed mild anemia and neutrophilia with a shift to the left. In the biochemical profile, the plasma was jaundiced, high urea, low albumin, high AF, normal GGT and AST, normal creatinine. The ultrasound revealed signs suggestive of hepatic lipidosis and fecal retention. Imaging exams associated with complementary exams suggested the clinical diagnosis of hepatic lipidosis. Studies show that success in treating hepatic lipidosis correlates with dietary management and essential amino acid supplementation for felines. The animal under study showed an unfavorable evolution during treatment, and died after sixteen days.

Keywords:

Liver diseases

Metabolism

Cats

1 INTRODUÇÃO

A noção darwiniana de origem comum (*common descent*) postula que uma herança biológica é partilhada por todos os seres vivos, atribuindo ao gato faculdades mentais e virtudes morais, e reconhecendo a sensibilidade destes frente ao meio ambiente (CARVALHO & WAIZBORT, 2012).

No que tange os felinos domésticos, diversos fatores podem potencializar alterações comportamentais, seja pela insuficiência de recursos ou a falta de controle em relação a estes, elevando assim o nível de ansiedade e frustação e consequentemente o desenvolvimento de certas patologias (PEDRO, 2011).

Dentre as diversas patologias que acometem os felinos, podemos citar as de natureza hepática. As hepatopatias mais comuns que afetam gatos incluem hepatopatia inflamatória, neoplasias, desvios portossistêmicos congênitos e a lipidose hepática (CHANDLER & GASKELL, 2006).

A fisiologia e anatomia diferenciada dos felinos (Chandler & Gaskell, 2006), bem como a forma de manifestação da lipidose hepática constitui-se um desafio aos médicos veterinários. O conhecimento destas diferenças por parte dos mesmos favorece o êxito no tratamento, e consequentemente a redução das chances de mortalidade desta patologia.

2 RELATO DE CASO

O animal Pêssega, foi levado para atendimento clínico na Unidade Hospitalar Veterinária (UHV) no dia 14 de setembro de 2023, cuja queixa principal era que o animal tinha acesso à rua, e que desapareceu por uma semana, e quando retornou demonstrou inapetência.

Durante o atendimento foi relatado que nos dias subsequentes, não foi observado se o animal se alimentou, pois havia outro animal na casa que pode ter se alimentado da sua ração.

Após uma semana, notou-se sinais de anorexia, apatia e desidratação do animal. O animal não era vacinado para as viroses e antirrábica, não era vermifugado, alimentava-se de ração comercial seca e úmida, não tinha doença pré-existente, tinha uma gata como contactante, e havia sido medicada com Legalon e Enrofloxacino, mas o proprietário não soube precisar a dose.

Ao exame físico, o animal mostrou-se totalmente apático e pouco responsivo aos estímulos ambientais. O gato pesava 2,5 kg, apresentava icterícia generalizada, halitose, grau de desidratação estimado em 6% (mensurado mediante discreta perda de tugor ou elasticidade cutânea), escore corporal caquético, mucosas pálidas, temperatura retal 38ºC (normal para a espécie) e linfonodos sem alterações. Foi detectado, mediante palpação abdominal, espessamento de alças intestinais. Ao exame do aparelho urinário, a bexiga estava palpável.

Mediante a apresentação do caso foram coletadas amostras de sangue em tubos de 4 ml com e sem ácido etilenodiaminotetrácico (EDTA) por meio de punção da veia radial, com auxílio de um cateter de número 23 acoplado a uma seringa de 3 ml.

Os exames laboratoriais foram realizados, sendo o hemograma realizado pelo método de automação ABCVET/com revisão de lâmina, e bioquímica sérica, com dosagem de creatinina (Kit Labtest), albumina pelo método Verde de Bromocresol e ureia por meio de Kit Urease – Labtest. Foi realizado uma ultrassonografia abdominal total.

Em 15/09/23, foi realizado a dosagem sérica da enzima GGT, cujo resultado foi 2,30 UI/L (0 a 10 UI/L), o plasma estava ictérico. A serie eritrocitária revelou hemácias (4,91 milhões – valor de referência: 5,5 a 10 milhões/uL), hemoglobina (8,2 – 8,0 a 15,0 g/dL), e hematócrito (23% - 24 a 45%). Apenas as hemácias revelaram-se abaixo do valor de referência para a espécie, os demais índices como volume corpuscular médio (V.C.M), concentração da hemoglobina corpuscular média (C.H.C.M) se encontraram dentro dos valores de referência para a espécie felina. Foi detectado discreta anisocitose das hemácias.

No leucograma a contagem global de leucócitos foi normal (17.000 u/L), com neutrofilia e desvio a esquerda. A contagem de plaquetas foi 516.000/uL (300.000 a 800.000/uL), normal para a espécie. Não foi possível dosas as proteínas plasmáticas totais nesta amostra. O plasma estava continuava ictérico.

a dosagem sérica da enzima ALT foi 59,3 UI/L (6,0 – 83,0 UI/L). A FA estava acima do valor de referência para a espécie 14,8 UI/L (25,0 – 93,0 UI/L). A dosagem da creatinina foi normal (1,5 mg/dL) e a uréia deu elevada 138,3 mg/dL (42,8 – 64,2 mg/dL). A bilirrubina total deu 0,15 mg/dL (limite inferior dos parâmetros da espécie que é 0,15 a 0,20 mg/dL) e uma leve hipoalbuminemia 2,0 g/dL (2,1 a 3,0 g/dL). O plasma apresentou-se ictérico.

O exame ultrassonográfico abdominal revelou o fígado com dimensões normais, dentro dos limites do arco costal, contornos regulares, bordas finas e parênquima

homogêneo, porém uma ecogenicidade aumentada por deposição de gordura no fígado, com laudo sugestivo de lipidose hepática (Figura 1).

Figura 1. Imagem ultrassonográfica da região hepática evidenciando a presença de ecogenicidade aumentada por deposição de gordura. Aparelho MyLab Esaote® com uso de transdutor de 7,5 MHz.

As vias biliares intra e extra-hepáticas sem alterações e com ausência de lama biliar (Figura 2).

Figura 2. Imagem ultrassonográfica da vesícula biliar evidenciando com aspecto normal e ausência de lama biliar. Aparelho MyLab Esaote® com uso de transdutor de 7,5 MHz.

Estômago Vazio, paredes normoespessas, mucosa regular e lume repleto por gás (Figura 3). Alças intestinais de distribuição topográfica habitual, com segmentos preservados, ecotextura homogênea, repletas por conteúdo gasoso e peristaltismo evolutivo. Presença de fezes em segmentos finais, impedindo a correta visibilização de seu diâmetro. Com laudo sugestivo de retenção fecal (Figura 4).

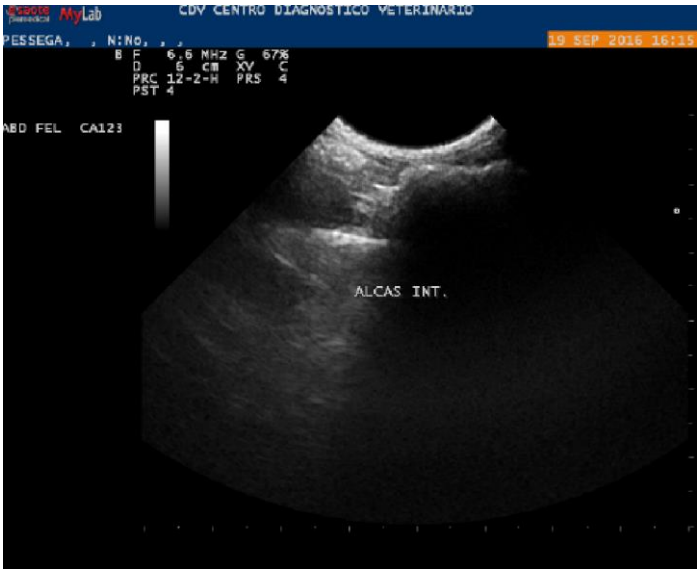

Figura 3. Imagem ultrassonográfica do estômago vazio e repleto por gás. Aparelho MyLab Esaote® com uso de transdutor de 7,5 MHz.

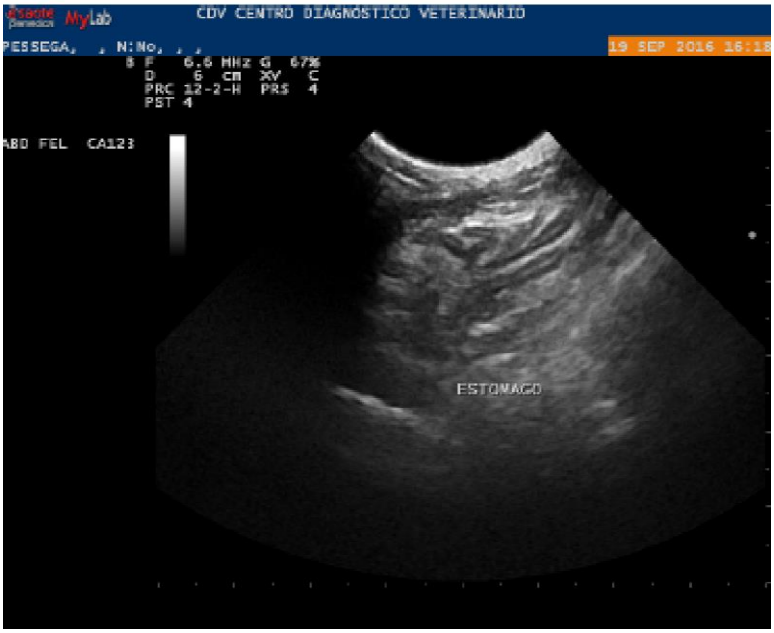

Figura 4. Imagem ultrassonográfica das alças intestinais evidenciando com aspecto de retenção fecal. Aparelho MyLab Esaote® com uso de transdutor de 7,5 MHz.

O baço de contornos definidos, dimensões e ecotextura preservadas. O Pâncreas medindo até 0,54cm de espessura em seu ramo direito (Figura 4). Os Rins: em topografia habitual, simétricos e com relações córtico medulares preservadas. Ecogenicidade mantida em ambos os rins. Não há evidências de alterações em topografia de adrenais.

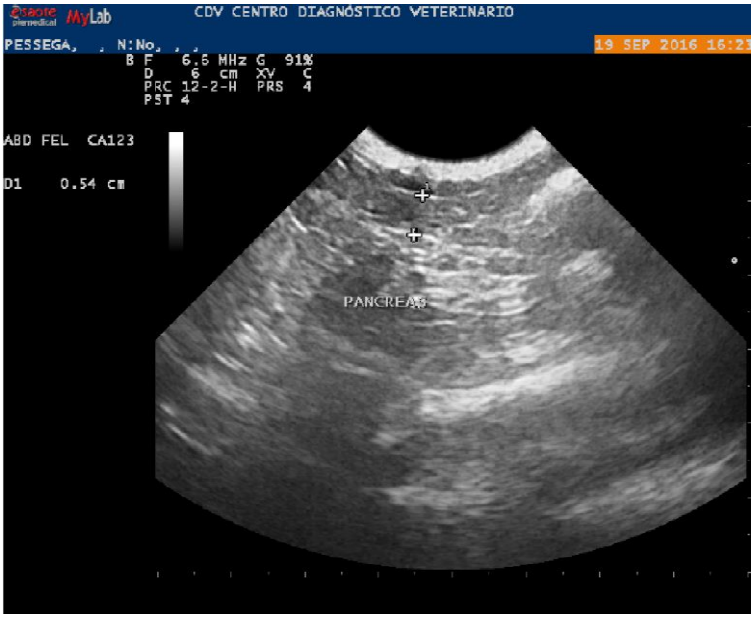

Figura 5. Imagem ultrassonográfica do pancreas. Aparelho MyLab Esaote® com uso de transdutor de 7,5 MHz.

Bexiga com baixa repleção líquida, de conteúdo anecogênico homogêneo; paredes finas e regulares. Útero e ovários não visibilizados. Sem evidências sonográficas de alterações em linfonodos abdominais ou em grandes vasos (artéria aorta e veia cava caudal). Ausência de líquido livre abdominal.

Com base na clínica médica associado aos exames laboratoriais (hemograma, bioquímicos e ultrassonografia) chegou-se ao diagnóstico presuntivo de Lipidose Hepática Idiopática.

Para a lipidose hepática, o tratamento é de correção da causa base (nutrição) e suporte.

Em 15/09/23, o animal recebeu indicação de fluidoterapia por via intravenosa com volume de 225 ml da solução ringer com lactato (SRL), suplementado com 0,5 ml de Complexo B. O animal foi liberado para casa com a indicação de alimentação forçada via seringa (Feline Vet Diet Recovery Wet). A terapêutica nutricional indicada foi 140 mg/dia,

sendo 1/3 (48,33 mg) no 1º dia, 2/3 (96,66 mg) no 2º dia e 3/3 (145mg) no 3º dia em diante, distribuídos em duas porções ao dia.

Em 27/09/23, o paciente retornou com a queixa de salivação intensa diante a alimentação forçada. Também começou a apresentar vômitos. O peso do animal foi 2kg. O aporte da fluidoterapia seguiu, sob mesma via e solução. Foi administrado Agemox 10mg/kg (0,2 ml) por via subcutânea. Neste mesmo dia, ao ser manipulado, o mesmo apresentou um episódio convulsivo. O animal foi estabilizado, com o intuito de avalia-lo para a implantação de uma sonda esofágica, no entanto o proprietário não retornou à tarde para o procedimento.

Em 28/09/23, o proprietário relatou uma melhora do animal, que o mesmo começou a beber água voluntariamente, e demonstrar interesse pelo alimento mas não conseguia comer sozinho. Quando alimentado pela seringa reduziram os episódios de vômito. O peso permaneceu em 2kg. Foi administrado Complexo B por via intravenosa na fluidoterapia. Neste mesmo dia, o animal foi submetido a uma avaliação para a implantação da sonda esofágica em data especificada.

Em 29/09/23 o animal foi encaminhado para avaliação cirúrgica. Em 30/09/23, o proprietário retornou com o animal para o procedimento de colocação da sonda esofágica. Este procedimento seguiu o seguinte protocolo anestésico: 0,3mg/kg de metadona por via intramuscular e 3mg/kg de proporfol por via intravenosa.

O animal foi entubado com traqueotubo número 3,5 e mantido no isofluorano a 2%. Em seguida, introduziu-se uma pinça hemostática curva na cavidade oral até a porção inicial do esôfago, pressionando a ponta em direção à pele imediatamente lateral. Neste momento, incidiu-se com o bisturi na região correspondente a ponta da pinça, exteriorizando-a.

Em seguida prendeu-se uma sonda *foley* número 14 e tracionou-se a mesma em direção cranial até sair a porção pela boca. Em seguida realocou-se em direção ao esôfago até a marcação prévia. A fixação foi feita na pele com fio nylon 2-0, em sutura de sandália romana e posterior bandagem. O animal foi liberado para o proprietário fazer a alimentação em sua residência.

3 RESULTADOS E DISCUSSÃO

A Lipidose hepática (LH) é uma doença comum entre os felinos domésticos. Com base na literatura exposta e considerando o caso descrito no presente estudo, a LH idiopática pode ser desencadeada em felinos de qualquer idade ou raça que apresente histórico de obesidade associado com longos períodos de anorexia.

A mobilização de ácidos graxos para o fígado associado ao baixo catabolismo é preponderante para provocar o acúmulo da gordura no fígado, e consequente colestase intra-hepática (ETTINGER, *et al*, 2008 p.1402).

No que tange a anamnese neste caso, a queixa principal do proprietário de inapetência do animal por um período estimado em uma semana, associado ao histórico de obesidade corroboraram para a suspeita de LH. No exame físico do animal, evidenciou-se um baixo escore corporal (anorexia), icterícia, desidratação e apatia.

Nos exames laboratoriais, confirmou-se a presença de plasma ictérico, em virtude da presença de pigmentos biliares na circulação sanguínea. A suspeita que apesar da contínua produção da bilirrubina não-conjugada provavelmente haveria um retardo na taxa de conjugação devido a alguma lesão hepática. No hemograma, a contagem de hemácias (4,91 milhões) e o hematócrito (23%) evidenciou uma leve anemia, mas gatos com LH são suscetíveis a hipofosfatemia, o que pode resultar em anemia hemolítica (CHANDLER & GASKELL, 2006). A serie leucocitária evidenciou a contagem de leucócitos normais, com neutrofilia com desvio a esquerda (bastonetes: 680/uL).

No exame bioquímico, mais uma vez o plasma mostrou-se ictérico. Sendo a albumina sintetizada no fígado, a partir de aminoácidos, a inanição do animal justifica a hipoalbuminemia (2,0 g/dL). A ureia plasmática é sintetizada no fígado a partir da amônia. Uma vez os estoques corpóreos do organismo sendo catabolizados devido a inanição, justifica a ureia sérica estar elevada (138,3 mg/dL). A creatinina deriva da creatina encontrada nos tecidos musculares, sua produção é constante e não afetada pelo catabolismo das proteínas teciduais, isso justifica a creatinina está normal (1,5mg/dL) (BUSH, 2004).

A FA tem alta sensibilidade para detectar doenças hepatobiliar. No gato só há uma isoenzimas hepática, deste modo o aumento de FA (214,8 UI/L) justifica o dano hepático. A GGT é derivada primariamente do fígado. No gato está localizada na membrana canalicular do hepatócito. Na lipidose hepática idiopática, os valores de GGT sérica podem estar normais ou moderadamente aumentados, enquanto FA sérica está aumentada. ALT é

uma enzima citosólica, hepato-específica no gato, e seu extravasamento, e a magnitude de seu aumento é aproximadamente proporcional ao número de hepatócitos lesados, neste caso está normal (59,3 UI/L). (ETTINGER *et al.*, 2008).

Na ultrassonografia abdominal realizada em 19/09/23, a imagem do fígado com uma ecogenicidade aumentada por deposição de gordura, teve laudo sugestivo de lipidose hepática. As vias biliares intra/extra-hepáticas apresentavam-se sem alterações e ausência de lama biliar. A imagem do estômago vazio, e lume repleto por gás é justificado pelo tempo de inanição do animal. Alças intestinais revelaram a presença de fezes em segmentos finais, e laudo sugestivo de retenção fecal.

No que tange o tratamento instituído, a fluidoterapia de Ringer com lactato não é a mais indicada. Para Birchard, *et. al.*, 2008 *apud* PETROCHI *et al.*, 2011, uma vez que o metabolismo hepático do lactato está afetado, o indicado seria a solução ringer simples. A vitamina B12 é percussora na síntese da metionina, sua suplementação é justificada nos casos de LH. Não se utilizou benzodiazepinicos para estimular o apetite pois são contraindicados na lipidose hepática (CHANDLER & GASKELL, 2006). Neste mesmo dia,

Sem dúvida, o tratamento da LH é longo, fato que pode ter desestimulado o proprietário, uma vez que exigia muita dedicação. Inicialmente, a indicação foi alimentação forçada via seringa da *feline Vet Diet Recovery Wet*, distribuída em duas porções ao dia. Além disso, dependendo da forma como o animal é manipulado, quando estressados ou estimulados com o alimento, podendo torna-se dispneico ou colapsar. Uma opção teria sido a sonda nasogástrica nos primeiros cinco dias de tratamento (CENTER, 2005).

Em 28/09/23 o animal retornou, o proprietário relatou a redução dos episódios de vômito, estava urinando normal, mas não estava defecando. A indicação foi repetir o mesmo protocolo de fluidoterapia e suplementação de vitamina B12. Após a estabilização do animal em 28/09/23, a indicação da colocação de uma sonda esofágica foi pertinente, no entanto o proprietário não retornou à tarde nesta data. O retorno para a avaliação do animal ocorreu em 29/09/23 e a colocação da sonda em 30/10/23.

O procedimento seguiu o protocolo correto, como uso de anestésicos que não sofrem via de metabolização no fígado. Center (2005) alerta que gatos com LH severa estão em crise metabólica sendo considerado um risco para complicações anestésicas e cirúrgicas, pois a ação dos anestésicos, via neurotransmissores pode estar comprometida devido e encefalopatia hepática.

O tempo decorrido desde o início do tratamento em 14/09/23 até o óbito do animal em 30/09/23, não favoreceu a realização de outros exames complementares.

O horário marcado para a colocação da sonda o animal era 8h do dia 30/09/16. Como o mesmo havia sido avaliado no dia anterior, entrou no centro cirúrgico e o procedimento transcorreu normalmente. Após o retorno da anestesia o animal foi reavaliado e recebeu alta. O proprietário foi orientado para seguir com o tratamento alimentar em casa.

De acordo com relato do mesmo, o animal estava aparentemente bem, mas permaneceu apático. O mesmo achou ser normal devido ao procedimento e preferiu não intervir. Disse ainda que nesta mesma data, o animal veio a óbito no período da tarde.

4 CONCLUSÕES

As diferenças anatômicas e fisiológicas dos felinos os tornam susceptíveis as doenças hepáticas, em especial a lipidose hepática. O rápido diagnóstico permite aplicar medidas que venham a reestabelecer o equilíbrio metabólico do paciente.

O suporte hídrico, a suplementação de nutrientes e a nutrição de boa qualidade são essenciais no tratamento. Uma vez que boa parte do tratamento pode ser realizado em casa, o empenho do proprietário torna-se relevante para o restabelecimento do paciente. Porém, uma vez obtendo o êxito no tratamento desta patologia, deve-se apenas evitar novo sobrepeso do animal

Deste modo, o presente trabalho atingiu seus objetivos, ao relatar um caso de lipidose hepática em um gato, sem raça definida (SRD), descrevendo suas manifestações clínicas, alterações laboratoriais e de imagem e opções terapêuticas.

REFERÊNCIAS

BRASIL. Medida provisória no 1.569-9, de 11 de dezembro de 1997. **Diário Oficial [da] República Federativa do Brasil,** Poder Executivo, Brasília, DF, 14 dez. 1997. Seção 1, p. 29514.

BUSH, B. M. Interpretação de resultados laboratoriais para clínicos de pequenos animais. São Paulo: Rocca, 2004.

CENTER, Sharon A. Feline Hepatic Lipidosis. Elsevier Saunders. College of Veterinary Medicine, Cornell University, Ithaca, NY, USA. 2005. Disponível em: <http://www.2ndchance.info/hepaticLipidosis-Center2005.pdf>. Acesso em: 1 nov. 2016.

ETTINGER, *et al.* **Tratado de medicina interna veterinária: doenças do cão e do gato**. Rio de Janeiro: Guanabara Koogan, 2008.

PETROCHI, Denise Luciana; FISCHER, Paula Francine; SOUZA, Janaina de; ROSSATO, Cristina Krauspenhar. **Síndrome do fígado gordo em felinos – revisão bibliográfica**. XVI Seminário Interinstitucional de ensino, pesquisa e extensão. Universidade do desenvolvimento regional. 2011. Disponível em: <www.unicruz.edu.br/seminários/artigo/saúde>. Acesso em: 28 out. 2016.

Página 19. DOI: 10.47242/978-65-87959-48-1-2

LIPIDOSE HEPÁTICA EM FELINO: RELATO DE CASO

Tayanni Cisne Holanda
Faculdade Terra Nordeste, Fortaleza – Ceará
http://lattes.cnpq.br/4848631471702386

Antônio Cavalcante Mota Filho
Centro Universitário Leão Sampaio (UNILEÃO), Juazeiro do Norte – CE
http://lattes.cnpq.br/0928363834921017

Victória Caroliny do Nascimento Aguiar
Centro Universitário Leão Sampaio (UNILEÃO), Juazeiro do Norte – CE
http://lattes.cnpq.br/8799954368695909

Lara Guimarães
Centro Universitário Leão Sampaio (UNILEÃO), Juazeiro do Norte – CE
http://lattes.cnpq.br/1262287080728931

José Thales Borges Machado Ramos
Centro Universitário Leão Sampaio (UNILEÃO), Juazeiro do Norte – CE
http://lattes.cnpq.br/8379607743284440

Maria Ester Maciel Bento
Centro Universitário Leão Sampaio (UNILEÃO), Juazeiro do Norte – CE
http://lattes.cnpq.br/2202998731221880

Márcia Cristina Macêdo Machado
Centro Universitário Leão Sampaio (UNILEÃO), Juazeiro do Norte – CE
http://lattes.cnpq.br/5970568126484708

Mariana Matos Correia
Centro Universitário Leão Sampaio (UNILEÃO), Juazeiro do Norte – CE
http://lattes.cnpq.br/4257156816241879

RESUMO

Informações sobre o artigo:

Recebido em:
17/05/2024

Aceito em:
15/06/2024

Data de publicação:
26/09/2024

Palavras-chave:
Hipersensibilidade
Felino
Dermatologia
Farmacodermia

A Farmacodermia é uma condição em que ocorre comprometimento cutâneo devido a uma reação adversa a drogas, caracterizada por lesões cutâneas ou mucocutâneas pleomórficas, algumas vezes pruriginosas e acompanhadas, ocasionalmente, de manifestações sistêmicas. Essas reações podem ser desencadeadas pela administração de medicamentos por via tópica, oral ou injetável e são classificadas em reações do tipo A (dose-dependente) e reações do tipo B (idiossincráticas), muitas vezes causadas por metabólitos reativos. A incidência de reações adversas a medicamentos é desafiadora de determinar devido à dificuldade na identificação precisa. O diagnóstico adequado depende da experiência do clínico e de exames histopatológicos para confirmação. O tratamento geralmente envolve a interrupção de todas as terapias, quando possível, podendo casos graves requerer internação e suporte terapêutico. Relatamos aqui o caso clínico de um felino de 11 meses, diagnosticado com Farmacodermia.

PHARMACODERMA IN A FELINE PATIENT: CASE REPORT

ABSTRACT

Pharmacoderma is a condition in which skin involvement occurs due to an adverse drug reaction, characterized by pleomorphic skin or mucocutaneous lesions, sometimes pruritic and occasionally accompanied by systemic manifestations. These reactions can be triggered by topical, oral or injectable drug administration and are classified into type A reactions (dose-dependent) and type B reactions (idiosyncratic), often caused by reactive metabolites. The incidence of adverse drug reactions is challenging to determine due to the difficulty in accurate identification. Proper diagnosis depends on the experience of the clinician and histopathological examinations for confirmation. Treatment usually involves discontinuing all therapies, where possible, and severe cases may require hospitalization and therapeutic support. Here we report the clinical case of an 11-month-old feline diagnosed with Pharmacoderma.

Keywords:

Hypersensitivity.

Feline

Dermatology

Pharmacodermia

1 INTRODUÇÃO

A hipersensibilidade a medicamentos ou alergia a drogas é também denominada de farmacodermia e constitui-se em um quadro mórbido pleomórfico de pele e/ou de mucosas, moderado ou intensamente pruriginoso. As lesões cutâneas se manifestam de diversos tipos e aspectos, podendo acompanhar sintomas gerais, por vezes alarmantes e fatais. Tem baixa incidência na Medicina Veterinária, é recorrente quando se tem sucessivas exposições do animal com o mesmo fármaco e possui prognóstico variável. (Larsson, 1996).

Vacinas, fármacos antimicrobianos, fármacos anti-inflamatórios não esteroides, ectoparasitas, anti-helmínticos e agentes anestésicos são drogas comumente utilizadas em cães e gatos, por isso estão frequentemente associadas às reações adversas a fármaco (RAF). (Maddison, 2004).

A RAF pode ocorrer por uma reação farmacológica exagerada da resposta pretendida a um fármaco, afetando assim um órgão que não seja o órgão-alvo, porém é uma reação esperada com base na farmacologia da droga sendo classificada como RAF do tipo A. (Boothe, 1990). Quando a resposta é independente da dose e não está relacionada ao efeito farmacológico do fármaco, a RAF é classificada como do tipo B. São reações onde as respostas são idiossincráticas ou imprevisíveis. (Maddison, 2004).

As reações envolvem mecanismos imunológicos potencialmente complexos e específicos. Ao tratar do diagnóstico, Sgroi (2015) esclarece que o exame histopatológico é

um recurso utilizado para exclusão dos diagnósticos diferenciais e confirmação do diagnóstico associado aos achados clínicos.

Confirmado o diagnóstico, a principal medida terapêutica indicada é a suspensão da administração do medicamento. (PÉREZ; YABOR, 2001; NAYAK; ACHARYA, 2008). Hellebrekers (2006) menciona administração de corticoides ou outras drogas imunossupressoras, além da terapia de suporte, quando necessário.

Em lesões extensas devido a perdas de fluido, eletrólitos, infecções secundárias e sepse, o prognóstico é reservado. Porém quando não há envolvimento de outros órgãos ou extensa necrose epidérmica o prognóstico é considerado bom. (SGROI, 2015).

2 RELATO DE CASO

No dia 08 janeiro de 2024 foi atendido na clínica Veterinária-HVM um felino, macho, SRD, pelagem siamês, com 11 meses de idade, castrado e pesando 4,100kg, foi submetido à orquiectomia no dia 25 de dezembro de 2023, em uma clínica veterinária. Após três dias do procedimento, a tutora percebeu uma lesão extensa da região abdominal até região torácica com curso rápido de dois dias, e relatou que o animal nunca apresentou alterações dermatológicas e que o mesmo apresentava-se apático.

No histórico de medicamentos recentes, foi administrado ao animal atropina na dose de 0,04mg/kg via subcutânea, xilazina na dose de 0,05ml/kg via intramuscular, enrofloxacina na dose de 5mg/kg via subcutânea por 3 dias, cetoprofeno na dose de 1mg/kg via subcutânea por 3 dias, dipirona na dose de 25mg/kg via intramuscular por 3 dias, Bionew (complexo vitamínico) na dose de 0,2ml/kg via subcutânea por 3 dias, solução fisiológica a 0,9% e Diprogenta 30g (diproprionado de betamesona) para uso tópico. A tutora relata que no primeiro dia após última dose dos medicamentos a lesão foi observada (figura 1), onde foi orientada a continuar com o uso tópico de Diprogenta (Diproprionado de betamesona), clorexidine 2% e cefalexina 150mg a cada 12 horas, porém não houve melhora dermatológica.

Figura 1 - Lesão observada no primeiro dia após a última dose dos medicamentos.

Fonte: Próprio autor, 2023.

No exame físico, o paciente estava em alerta, mucosas normocoradas, linfonodos não reativos, febril com temperatura de 40 Cº, frequência cardíaca 200 bpm, frequência respiratória 36 mpm e levemente desidratado. A ampla tricotomia da região foi necessária para verificar o grau de comprometimento da pele, pois os pelos dificultavam a visualização da lesão.

Foi observada uma placa se estendendo pela região lateral direita desde a região torácica até a abdominal, firme e não dolorosa a palpação, sem presença de prurido e apresentando eritema (Figura 2).

Figura 2 – Exame físico realizado no dia 08 de janeiro de 2024. Lesão em forma de placa

Fonte: Próprio autor, 2024.

No exame físico realizado no dia 21 de janeiro de 2024 foi observado que a lesão estava apresentando odor fétido, secreção purulenta, aspecto necrótico, área de desprendimento da pele e o animal apresentava desconforto a palpação. (Figura 3).

Figura 3 - Lesão com secreção purulenta e áreas de desprendimento da pele

Fonte: Próprio autor, 2024.

Para avaliar o quadro clínico geral do animal, os seguintes exames foram solicitados: Hemograma, Creatinina, Alanina Aminotransferase (ALT), Uréia, Fosfatase Alcalina e FIV/FELV. Amostras teciduais da pele normal e da lesionada foram colhidas por meio da biópsia cutânea incisional e enviadas para a realização do exame histopatológico.

Diagnosticou-se farmacodermia por meio da sintomatologia apresentada, histórico do paciente e de acordo com o laudo histopatológico compatível com reação cutânea medicamentosa.

As medicações anteriores foram suspensas e o paciente foi internado no dia 08 de janeiro de 2024, onde foi preconizada a seguinte terapia de suporte: fluidoterapia intravenosa (solução de Ringer com lactato), antibioticoterapia (ceftriaxona 80mg/kg, via intravenosa a cada 24horas e metronizadol 20mg/ml, via intravenosa a cada 24 horas), antitérmico para a febre (dipirona 25mg/kg via intravenosa a cada 8 horas), corticóide (dexametasona 1mg/kg via endovenosa a cada 12 horas).

Dando segmento ao tratamento, o debridamento cirúrgico da lesão (Figura 4) foi realizado para evitar o trauma à área na fase de reepitelização durante a troca de curativos. Para uso tópico, foi administrado colagenase 0,6U/g mais cloranfenicol 0,01g/g com açúcar duas vezes ao dia por três dias seguidos. Manteve-se a colagenase com cloranfenicol duas vezes ao dia por mais 10 dias. Instituiu-se getamincina em pomada (Vetaglós®) para uso tópico duas vezes ao dia até a completa cicatrização da lesão. Após a alta do paciente, foi prescrito para uso oral predinisolona (Predisin® 5mg) meio comprimido a cada 12 horas durante cinco dias, ranitidina (Label® 15mg/kg) 0,5ml 30 minutos antes da refeição, a cada 12 horas por 20 dias e amoxicilina 500mg mais clavulanato de potássio 125mg ¼ de comprimido, sempre após a refeição, a cada 12 horas, durante 20 dias.

Figura 4 - Debridamento cirúrgico realizado no dia 21 de março de 2016 (A); cuidados de enfermagem (B).

Fonte: Próprio autor, 2024.

3 RESULTADOS E DISCUSSÃO

O quadro clínico geral do animal é avaliado através da realização de exames complementares (NAYAK; ACHARJYA, 2006) por isso, a importância do hemograma e da avaliação da função renal e hepática.

O Hemograma do paciente realizado no dia 09 de janeiro de 2024 está contido abaixo na tabela 1.

Tabela 1. Valores do Hemograma realizado no dia 09/01/2024 do felino atendido na na clínica Veterinária-HVM

Eritrograma	**Valores encontrados**	**Valores de Referência**
Eritrócitos (/mm³)	8,65 milhões/Ul	5,5 – 10,0
Hemoglobina (g/dL)	12,0 g/dL	8,0 – 14,0
Hematócrito (%)	38,3%	24,0 – 45,0
V.G.M	44,3 fL	39,0 – 55,0
H.C.M	13,9 pg	13,0 – 17,0
C.H.C.M	31,3%	31,0 – 35,0

Leucograma	**Valores encontrados**		**Valores de Referência**	
	%	**/uL**		
Leucócitos – Global	15.100		8.000 – 25.000	
Neutrófilos	64.0	9664	35 – 75	2.800 – 17.500
Promielócitos	0,0	0	-	-
Metamielócitos	0,0	0	-	-
Bastonetes	0,0	0	-	-
Segmentados	64,0	9664	0 – 3	0 – 700
Eosinófilos	3,0	453	35 – 75	2. 800 – 17.500
Basófilos	0,0	0	0 – 1	0 - 0
Linfócitos	26,0	3296	20 – 55	1.600 – 13.700
Monócitos	7,0	1057	1 – 4	80 – 1.000
Plaquetas	516.000/mm³		200.000 - 600.00/mm³	
Proteínas Totais	6,6		6,1 – 8,8	

Fonte: HVM, 2024.

Foram visualizadas hemácias normocíticas e normocrômicas, ausência de granulações tóxicas em Neutrófilos, linfócitos normais, plasma normal e plaquetas morfologicamente normais.

Os valores referentes à bioquímica sérica do paciente realizados no dia 09 de janeiro de 2024 estão contidos abaixo na tabela 2.

Tabela 2 – Valores da bioquímica sérica realizada no dia 09/01/2024 do felino atendido na clínica Veterinária-HVM

Bioquímica sérica	Valores encontrados	Valores de Referência
Creatinina	1,40 mg/dL	Felina < 1,6 mg/dL
Uréia	65 ,0 mg/dL	Felina 32,0 a 75,0 mg/dL
Fosfatase alcalina	22,0 U/L	Felina 10,0 – 80,0 U/L
TGP-ALT	49,0 U/L	Felina 10,0 – 88,0 U/L

Fonte: HVM, 2024.

Apesar de o felino apresentar intenso processo inflamatório na pele, não houve alterações no hemograma e nos exames laboratoriais bioquímicos. O teste rápido de FIV/FELV consiste na detecção de anticorpos de FIV (vírus da imunodeficiência felina) e antígenos de FELV (vírus da leucemia felina) através do método ELISA (ensaio imunoenzimático), ele é rápido e específico. (LEGENDRE, 2004; REDAELLI, 2012). O resultado do teste foi negativo para as duas doenças.

Segundo Sgroi (2015) o exame histopatológico é um recurso utilizado para exclusão dos diagnósticos diferenciais e confirmação do diagnóstico associado aos achados clínicos. O exame descreveu uma epiderme com extensa acantose, hiper e paraceratose, além de espongiose que se continua com extensa necrose cutânea da epiderme e derme suscitando processo inflamatório agudo severo que, por vezes, alcança subcutâneo e camada muscular, além de focos hemorrágicos. Não foram encontrados parasitos, granulomas específicos ou sinais de malignidade. Laudo compatível com Farmacodermia.

É importante recuperação da integridade da mesma, logo se instituiu colagenase mais cloranfenicol, que promove a limpeza enzimática das áreas lesadas retirando necroses e crostas, com açúcar, que possui efeito bacteriostático, oferta nutrientes às células lesadas, promove a diminuição do edema local e estimula na formação rápida do tecido de granulação. (MÖRSCHBÄCHER; GARCEZ; CONTESINI, 2012).

Após três dias seguidos de uso tópico, o açúcar, foi retirado e manteve-se a colagenase mais cloranfenicol. Por ser uma lesão extensa e ter comprometimento da barreira imunológica, faz-se uso de agentes antimicrobianos e antibióticos para evitar infecções. A gentamicina em pomada (Vetaglós®) foi administrado para uso tópico, por ser muito efetivo contra bactérias gram-negativas, é indicado nas dermatites, perdas epiteliais e nos ferimentos de difícil cicatrização. (MARCEU, 2010). As imagens a seguir mostram a lesão da pele conforme a evolução do tratamento.

Figura 5 - Dia 28 de janeiro de 2024 - Após três dias seguidos de uso tópico de colagenase mais cloranfenicol com açúcar.

Fonte: Próprio autor, 2024.

Figura 6 - Dia 10 de fevereiro de 2024 - Retorno do paciente, tratamento tópico com gentamicina.

Fonte: Próprio autor, 2024.

Figura 7 - Dia 06 de abril de 2024 - Retorno do paciente, tratamento tópico com gentamicina.

Fonte: Próprio autor, 2024.

Figura 8 - Dia 13 de abril de 2024 - Retorno do paciente, tratamento tópico com gentamicina.

Fonte: Próprio autor, 2024.

A farmacodermia varia desde lesões localizadas até reações generalizadas graves (ALEIXO et al., 2009). De acordo com Sgroi (2015), não há predisposição de gênero e idade em cães ou gatos. O felino de 11 meses de idade e sem raça definida (SRD) do caso clínico relatado, apesar de uma extensa injúria na pele, apresentou normalidade no hemograma, na função hepática e renal.

Como descrito pela literatura, a farmacodermia pode apresentar-se de forma idiossincrásica por uma hipersensibilidade ou por interações medicamentosas, ressaltando que a reação adversa a fármaco pode ocorrer depois de uma ou várias administrações com o mesmo fármaco e por diferentes vias. (MADDISON, 2004).

Para o processo cirúrgico e pós- operatório, o animal foi exposto a mais de um fármaco simultaneamente, além do período de jejum. Maddion (2004) ressalta que a farmacodermia pode ocorrer por interações medicamentosas, e que o jejum reduz o clearance

hepático, assim a meia vida do fármaco é prolongada significativamente. Pressupõe-se que devido ao jejum o animal tenha um grau de desidratação, mesmo que baixo, alterando assim a biotransformação ou a distribuição do fármaco. (MADDISON; PAGE, 2010).

As alterações mais constantes de serem observadas na Farmacodermia ocorrem na pele, por serem mais aparentes e pelo fato dessa estrutura exercer função imunológica e metabólica (ALEIXO et al., 2009). De fato, o que chamou a atenção do tutor no primeiro momento foi a extensa lesão na pele do animal.

Sgroi (2015) descreve que a manifestação cutânea pode apresentar uma ampla variedade de características, incluindo pápulas, placas, pústulas, vesículas, bolhas, púrpuras, eritema, urticária, angioedema, alopecia, eritema multiforme, descamação, erosões e ulcerações. O paciente apresentava uma placa que se estendendia pela região lateral direita desde a região torácica até a abdominal, firme e no primeiro momento não doloroso a palpação, sem presença de prurido e apresentando eritema. Posteriormente a lesão estava apresentando odor fétido, secreção purulenta, aspecto necrótico, área de desprendimento da pele e o animal apresentava desconforto à palpação.

O felino não apresentava urticária contrariando o que Bigby (2001) descreveu, onde ela é o tipo mais comum de apresentação clínica de uma reação adversa a fármaco.

Em muitos casos o desafio farmacológico (expor o paciente novamente ao medicamento) é a única forma de identificar o agente etiológico, porém pode ocorrer do paciente ter sido exposto a mais de um fármaco simultaneamente além do risco de entrar em contato novamente com o fármaco. (NETO, 1990; NAYAK; ACHARJYA, 2006). Conforme Aleixo (2009) é de suma importância buscar o histórico de medicamentos que foram administrados ao animal, além de solicitar a biópsia de pele que apesar de não identificar o agente causal auxilia no diagnóstico.

Tilles (2001) descreve que a reação cutânea a drogas possui uma grande variação nos sinais tegumentares, o que torna o diagnóstico diferencial ainda mais complexo. Foi colhida amostra de sangue para o teste rápido de FIV/FELV, que ale de ser importante em animais resgatados das ruas, a doença pode ocasionar infecções cutâneas secundárias. (REDAELLI, 2012).

O desafio farmacológico não foi realizado, pois o animal foi exposto simultaneamente a mais de um fármaco, foi solicitada então a biópsia de pele para o exame histopatológico. Conforme descrito por Sgroi (2015), o exame histopatológico é empregado

para excluir diagnósticos diferenciais e confirmar o diagnóstico correlacionado aos achados clínicos. Posteriormente a farmacodermia foi confirmada através do laudo histopatológico.

Como já foi descrito, a principal intervenção terapêutica é a suspensão do medicamento suspeito. (ALEIXO et al., 2009). Sgroi (2015) descreve que o tratamento de suporte envolve antibioticoterapia, terapia tópica, fluidoterapia em casos graves, e alguns autores defendem o uso de imunoglobulina humana, apesar de ser oneroso, e a administração de glicocorticoides e outros ativos imunossupressores se tem uma boa resposta. Amoxicilina com clavulonato é um fármaco predisposto segundo a literatura a desencadear reação adversa (CABALLERO et al., 2004) no entanto, o mesmo foi receito por não constar no histórico dos fármacos que foram administrados ao felino e por ter um amplo espectro de ação e segundo Maddison (2010) é o fármaco de primeira escolha para infecções na pele.

O prognóstico é reservado dependendo da evolução do quadro. (HELLEBREKERS, 2009). Após total cicatrização da lesão o paciente recebeu alta terapêutica.

4 CONCLUSÕES

Embora a farmacodermia seja pouco comum na prática veterinária cotidiana, é crucial que o clínico esteja ciente de sua ocorrência. É importante ressaltar que qualquer classe de medicamentos, incluindo aqueles administrados de forma tópica, injetável ou oral, pode desencadear uma reação de farmacodermia.

Compreender as especificidades do metabolismo de fármacos em felinos é crucial, visando adquirir conhecimento sobre os fatores que podem desencadear uma reação adversa aos medicamentos. Um diagnóstico precoce de farmacodermia terá um impacto direto no tratamento e no prognóstico do animal.

REFERÊNCIAS

ALEIXO, G. A. S. et al. Farmacodermia em cães. **Medicina Veterinária**, Recife, v. 3, n. 3, p. 31-35, jul./set. 2009. Disponível em: <www.journals.ufrpe.br/index.php/medicinaveterinaria/article/viewFile/661/540>. Acesso em: 05 maio 2016.

BOOTHE D. M. Classificação das reações adversas a fármacos. In: ETTINGER S.J. & FELDMAN E.C. **Tratado de medicina interna veterinária**: doenças do cão e do gato. Vol. 2, 5. ed. Guanabara Koogan, Rio de Janeiro, p 336-341.2008

CABALLERO, A.B.A., RIVELLI, V.B.; GOROSTIAGA, G.; MENDOZA, G. **Farmacodermias em niños**. Pediatría, v.31, n.2, 2004. Disponível em: < http://www.revista.spp.org.py/index.php/ped/article/view/159>. Acesso em 09 maio 2016.

ETTINGER, Stephen J.; FELDMAN, Edward C. **Tratado de Medicina Interna Veterinária**: Doenças do Cão e do Gato. Vol. 2, 5 ed. São Paulo: Guanabara Koogan, 2004. 336 p.

GASKELL, C. J.; CHANDLER, E. A.; GASKELL, R. M. **Clínica e terapêutica em felinos**. 3 ed. São Paulo: Roca, 2006. 84 p.

HELLEBREKERS, Edward Ludovicus. Sociedade brasileira de dermatologia veterinária. **Farmacodermia**. 2006. Disponível em: <http://www.sbdv.com.br/info.php?mtid=13>. Acesso em: 02 maio 2016.

LARSSON, C.E. **Dermatoses Alérgicas** – hipersensibilidade medicamentosa (HM); Clinica Veterinária , v.5, n°1, p. 351-355.
MADDISON, Jill E.; PAGE, Stephen W.; CHURCH, David B. **Farmacologia clínica de pequenos animais**. 2 ed. Rio de Janeiro: Elsevier, 2010. 41 p.

MARCEU, Rafael Henrique. **Cicatrização cutânea por segunda intenção em pequenos animais.** 2010. 20 f. Trabalho de conclusão de curso de graduação (Medicina Veterinária, Área de Concentração: Cirurgia de Pequenos Animais) Faculdade de Medicina Veterinária e Zootecnia, Campus Botucatu, São Paulo, 2010. Disponível em: <http://repositorio.unesp.br/bitstream/handle/11449/119810/marceu_rh_tcc_botfmvz.pdf?sequence=1>. Acesso em: 12 maio 2016.
MILLER, W.H.; GRIFFIN, C.E.; CAMPBELL, K.L. **Immune-mediated disorders**. In: Muller & Kirk´s small animal dermatology. 7 ed. Missouri: Elsevier Mosby, 2013. p. 466-479.

MÖRSCHBÄCHER, Priscilla Domingues; GARCEZ, Tuane Nerissa Alves; CONTESINI, Emerson Antonio. Adjuvantes para cicatrização cutânea. **Veterinária em Foco**, São Paulo, v. 9, n. 2, p. 174-182, ago. 2012. Disponível em: <www.periodicos.ulbra.br/index.php/veterinaria/article/view/1194>. Acesso em: 10 maio 2016.

NAYAK, S.; ACHARJYA, B. Adverse cutaneous drug reaction. **Indian Journal of dermatology**, v.53, n.1, p.2- 8, 2008. Disponível em: <http://www.ncbi.nlm.nih.gov/pmc/articles/PMC2784579/>. Acesso em: 13 maio 2016.

NETO, C.F. et al. Farmacodermia – Aspectos epidemiológicos, tipos clínicos e agentes casuais. **Anais Brasileiros de Dermatologia**, v.65, n.3, p.125-128, 1990. Disponível em: <http://bases.bireme.br/cgi-bin/wxislind.exe/iah/online/?IsisScript=iah/iah.xis&src=google&base=LILACS&lang=p&nextAction=lnk&exprSearch=87881&indexSearch=ID>. Acesso em: 13 maio 2016.

PAULO, I. E. D. et al. AÇÃO DA ALOE VERA (BABOSA) NO REPARO TECIDUAL. **Mostra Científica da Farmácia**, São Paulo, v. 2, n. 1, p. 40-48, jun. 2015. Disponível em: <inseer.ibict.br/bjh/index.php/bjh/article/view/73/84>. Acesso em: 17 maio 2016.

PÉREZ, O.P.; YABOR, V.A. Necrólisis epidérmica tóxica: descripción de 1 caso. **Revista Cubana de Pediatría**, v. 73, n. 4, p. 245-248, 2001. Disponível em: <http://scielo.sld.cu/scielo.php?script=sci_arttext&pid=S0034-75312001000400009>. Acesso em: 05 maio 2016.

REDAELLI, Raquel. **Quando testar o gato para FIV e FELV**. 2012. Disponível em: <https://blogfelino.wordpress.com/2012/03/30/quando-testar-o-gato-para-fiv-e-felv/>. Acesso em: 10 maio 2016.

SCOTT, D. W.; MILLER, W. H.; GRIFFIN, C. E. Immune-mediated disorders. In: MILLER, W. H.; GRIFFIN, C. E.; CAMPBELL, Karen. **Muller & Kirk´s small animal dermatology**. 6. ed. Philadelphia: W. B. Saunders Company, 2001. p. 667-779. Disponível em: <http://www.vetfolio.com/lameness/how-i-treat-lupoid-onychodystrophy>. Acesso em: 11 maio 2016.

SGROI, Fernanda Lima. Centro Veterinário Butantã. **O que é Farmacodermia**. 2015. Disponível em: <http://www.cvbvet.com.br/artigos/?idpub=5>. Acesso em: 02 maio 2016.

TANIGUCHI et al. Toxicidade dos Fármacos. In: GOLAN, David E. **Princípios de farmacologia:** a base fisiopatológica da farmacoterapia. 2. ed. Rio de Janeiro: Guanabara Koogan, 2009, p 58-67.

Página 33. DOI: 10.47242/978-65-87959-48-1-3

CARCINOMA DE CÉLULAS DE TRANSIÇÃO NO TRATO URINÁRIO

Nícholas Jussier Pinheiro Duarte
Faculdade Terra Nordeste, Caucaia – CE

Antônio Cavalcante Mota Filho
Centro Universitário Leão Sampaio (UNILEÃO), Juazeiro do Norte – CE
http://lattes.cnpq.br/0928363834921017

Márcia Cristina Macêdo Machado
Centro Universitário Leão Sampaio (UNILEÃO), Juazeiro do Norte – CE
http://lattes.cnpq.br/5970568126484708

Lara Guimarães
Centro Universitário Leão Sampaio (UNILEÃO), Juazeiro do Norte – CE
http://lattes.cnpq.br/1262287080728931

José Thales Borges Machado Ramos
Centro Universitário Leão Sampaio (UNILEÃO), Juazeiro do Norte – CE
http://lattes.cnpq.br/8379607743284440

Victória Caroliny do Nascimento Aguiar
Centro Universitário Leão Sampaio (UNILEÃO), Juazeiro do Norte – CE
http://lattes.cnpq.br/8799954368695909

Maria Ester Maciel Bento
Centro Universitário Leão Sampaio (UNILEÃO), Juazeiro do Norte – CE
http://lattes.cnpq.br/2202998731221880

Informações sobre o artigo:

Recebido em:
17/05/2024

Aceito em:
15/06/2024

Data de publicação:
26/09/2024

Palavras-chave:

Carcinoma

Scottish Terrier

Diagnóstico

Vesical

RESUMO

A neoplasia de bexiga é rara nos cães, compreendendo menos de 1% de todas as malignidades relatadas nesta espécie, o tipo de tumor mais comum no trato urinário inferior é o carcinoma de células de transição, onde essa neoplasia se origina na membrana basal de certas partes do trato urinário, podendo aparecer em formato único, ou múltiplas formações verrucosas na membrana basal. O objetivo desse trabalho é de relatar o caso de um cão da raça Scottish Terrier, que foi diagnosticado com uma neoplasia na parte vesical da bexiga, onde se obteve essa suspeita devido a um sumário de urina e um exame ultrassonográfico abdominal de rotina, e se confirmou como carcinoma de células transicionais (urotelial), devido a um laudo citológico onde foi utilizado uma sonda uretral guiado pelo ultrassom até a parede vesical da bexiga.

TRANSITIONAL CELL CARCINOMA IN THE LOWER URINARY TRACT IN A SCOTTISH TERRIER DOG: CASE REPORT

ABSTRACT

The tumor bladder is rare in dogs, comprising less than 1 % of all malignancies reported in this species, the most common type of tumor in the lower urinary tract is transitional cell carcinoma, where the tumor originates from the basement membrane of certain parts of the urinary tract and may appear in single format or multiple warty formations in the basement membrane. The aim of this study is to report the case of a dog of the Scottish Terrier, who was diagnosed with a tumor in the bladder, where we got this suspicion due to a urinalysis and an abdominal ultrasound examination routine, and as confirmed transitional cell carcinoma (urothelial) due to a cytological report which was used urethral probe guided by ultrasound to the vesical wall of the bladder.

Keywords:

Carcinoma

Scottish Terrier

Diagnosis

Bladder

1 INTRODUÇÃO

As neoplasias do sistema urinário canino podem afetar rins, ureteres, bexiga, uretra e próstata, sendo a bexiga o local mais frequentemente afetado (Knapp, 2013). As neoplasias de bexiga representam cerca de 2% de todas as neoplasias malignas relatadas na espécie canina (Chun e Garret, 2005; Gieg et al., 2006; Robat et al., 2013).

O carcinoma de células transicionais (CCT), é o tumor mais comum visto na bexiga do cão, ele também recebe o nome de carcinoma urotelial, por estar presente no trato urinário inferior. (Knapp, 2009; Chun e Garret. 2005). É uma neoplasia maligna que se desenvolve a partir das células epiteliais de transição da mucosa da bexiga, sendo superficial ou vesical (Knapp, 2009). A superficial é quando não ocorre invasão das camadas profundas da parede vesical, e a do interior da bexiga é um tumor invasivo com elevada capacidade de metástase (Knapp, 2009).

Podem existir outros tipos de tumores na bexiga, que não são relevantes, como o carcinoma de células escamosas, adenocarcinomas, rabdomiossarcomas, linfomas, hemangiosarcomas, fibromas e outros tumores que pode ter sede na bexiga (Valli et al., 1995). O CCT geralmente se localiza no trígono vesical, mas pode se desenvolver para os rins, os ureteres, na próstata e na uretra (Froes et al., 2007), onde o prognostico já pode ser considerado reservado.

2 RELATO DE CASO

Um cão da raça Scottish Terrier de 5 anos, castrado, com 14,8 kg, foi levado no Hospital Veterinário Metropolitano no dia 19 de janeiro, apenas para uma consulta de rotina. Se encontrava corretamente vacinado e desparasitado, vivia numa casa com acesso ao exterior privado e não tinha contato com outros animais. Não apresentava nenhuma sintomatologia, sua alimentação era apenas de ração seca, mas segundo o proprietário bebia abundantemente agua da piscina. Não estava fazendo uso de medicamentos. No exame físico o animal se apresentava alerta e responsivo, com atitude normal em estação, movimento e decúbito. A ausculta cardiopulmonar encontrava-se normal. A temperatura retal era de 38,9 ºC, sem sangue e nem fezes aderido ao termômetro. As mucosas estavam coradas, sem linfoadenomegalia. À palpação abdominal, o abdômen se encontrava rígido, a bexiga sem alteração e sem dor a palpação. A palpação retal demonstrou um acentuado aumento de próstata. Em seguida, procedeu-se a coleta de sangue para realização de hemograma (Tabela 1) e bioquímicas séricas (Tabela 2) cujo resultados indicaram uma trombocitopenia, uma hiperproteinemia e um aumento de alanina transferase (ALT).

Tabela 1. Resultado do hemograma do cão realizado no HVM realizado no dia 19/01/16

SÉRIE ERITROCITÁRIA	**VALORES ENCONTRADOS**	**REFERENCIAL ESPÉCIE CANINA**
ERITRÓCITOS (/mm3)	8.000.000	5.500.000 – 8.500.000
HEMOGLOBINA (g/dL)	17.0	12 – 18
HEMATÓCRITO (%)	48	37 – 55
VGM (fL)	60.0	60 – 77
CHGM (%)	35.4	32 – 36
PLAQUETAS (/mm3)	**170.000**	200.000 – 500.000
PROTEÍNA TOTAL PLASMATICA (g/dL)	**9,4**	6,0 – 8,0
SÉRIE LEUCOCITÁRIA	**VALORES ENCONTRADOS**	**REFERENCIAL ESPÉCIE CANINA**
LEUCÓCITOS (/mm3)	14.900 / mm3	6.000 – 17.000 / mm3
MIELÓCITOS	-	0
METAMIELÓCITOS	-	0
BASTÕES	-	0 – 300
SEGMENTADOS	12.665	300 – 11.500
LINFÓCITOS	1.639	1.000 – 4.800
EOSINÓFILOS	-	100 – 1.250
BASÓFILOS	-	RAROS
MONÓCITOS	596	150 – 1.350

Fonte: Schalm's Veterinary Hematology

Tabela 2. Resultado das bioquímicas séricas do cão realizado no HVM no dia 19/01/16.

	RESULTADOS	**REFERENCIAL ESPÉCIE CANINA**
ALT (U/L)	**165**	<50
CREATININA (mg/dl)	1.0	0,5 – 1,5

Fonte: Kaneko, 1997; Meyer & Harvey, 2004.

Logo após foi feito a coleta de urina por micção espontânea, que se apresentou uma urina num aspecto turvo, de pH baixo e que o exame qualitativo do segmento urinário revelou presença de células numerosas tubulares e de sangue oculto, e sem alteração no exame de relação proteína-creatinina. Sendo assim foi solicitado uma radiografia, para se verificar a presença de alguma alteração tumoral, onde não foi observado nenhuma alteração. (FIGURA 1-2).

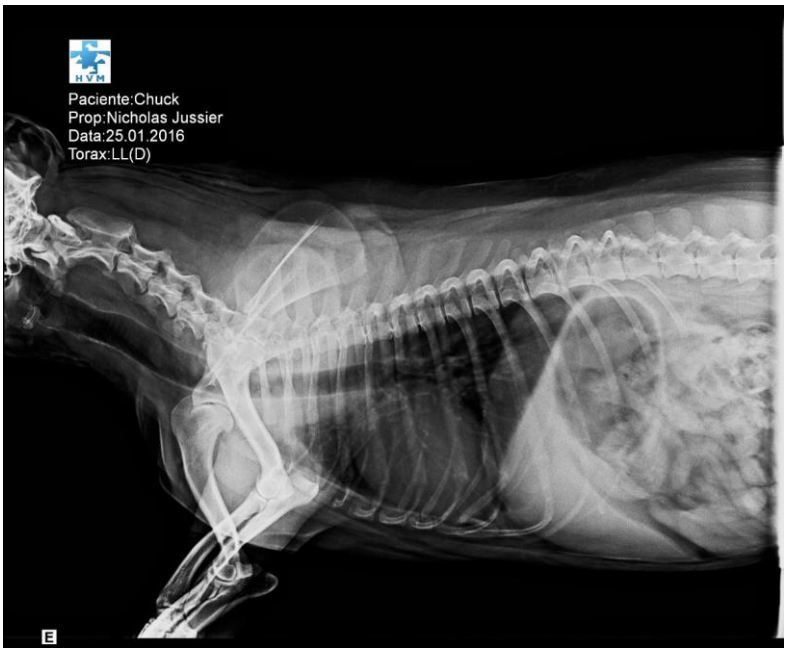

Figura 1. Radiografia latero-lateral do toráx feito no cão realizado no dia 25/01/16 no HVM, onde não se teve alterações referente a metástase.

Figura 2. Radiografia ventrodorsal do tórax no cão realizado no dia 25/01/16 no HVM, onde não se teve alterações referente a metástase.

Foi feito uma ultrassonografia abdominal (US) onde foi visto uma repleção na bexiga com conteúdo anecogênico heterogêneo, um espessamento irregular na região dorso cranial, sendo sugestivo de formação/coágulo. (FIGURA 3). No fígado foi visto com dimensões e ecogenicidades aumentadas, sugestivo de esteatose. (FIGURA 4). Na próstata foi visto pequenos pontos hiperecogênicos de aspecto compatível de hiperplasia prostática. (FIGURA 5).

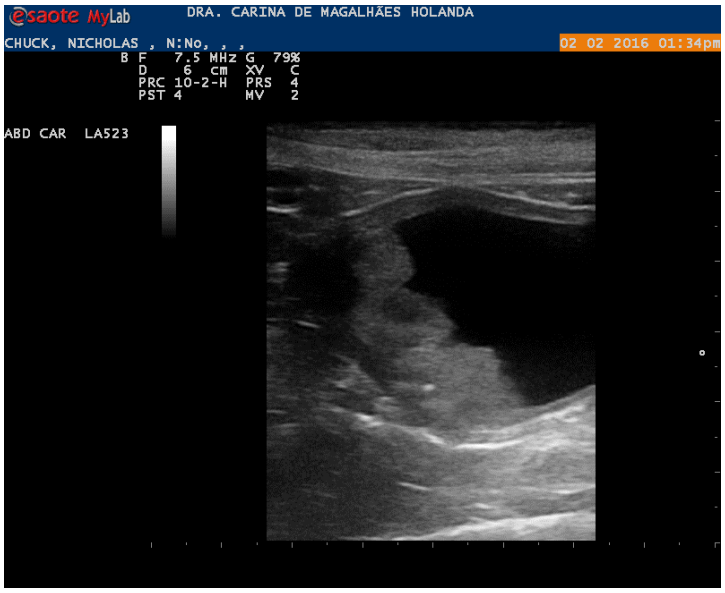

Figura 3. Sonograma da bexiga do cão realizado no dia 20/01/16 no HVM.

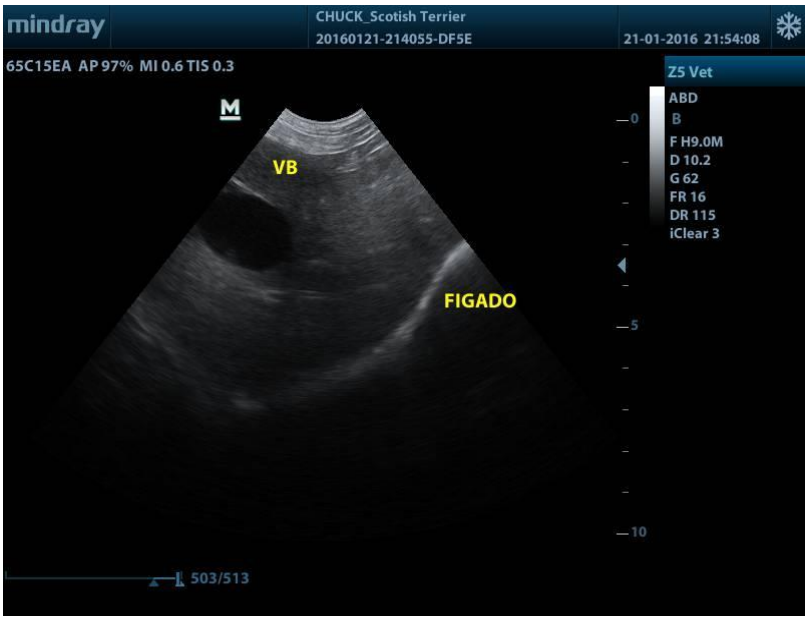

Figura 4. Sonograma do fígado do cão realizado no dia 20/01/16 no HVM.

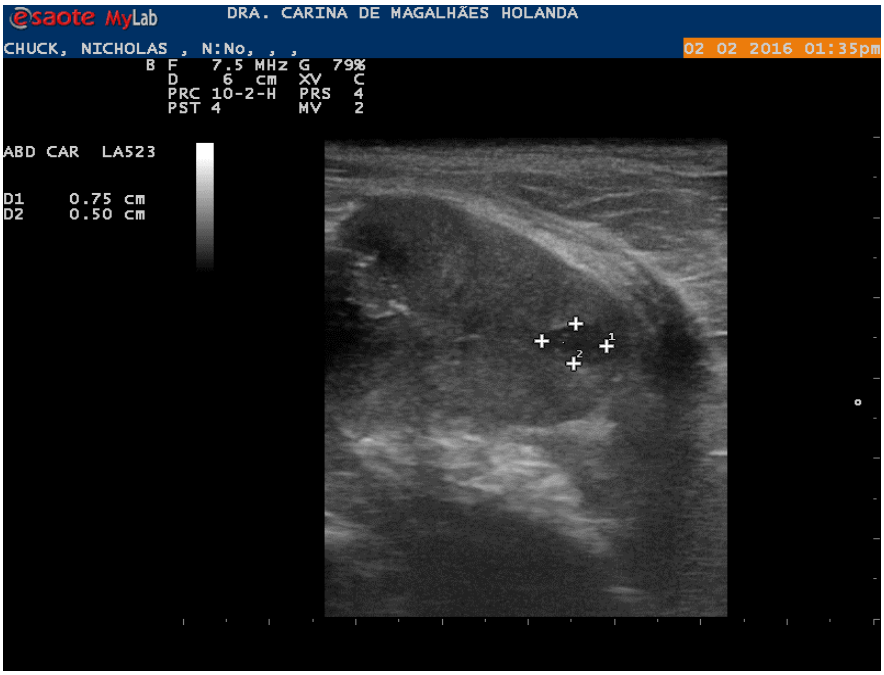

Figura 5. Sonograma da próstata do cão feito no dia 20/01/16 no HVM.

Com base na US e urinálise, se suspeitou de CCT, ou de presença de coágulo vesical devido a trauma. Foi instituído uma terapia com deracoxib (3mg/kg PO CID durante 21 dias), ômega 3 (2 capsulas CID PO durante 60 dias) e uso de Hep Vita 30g (2g CID PO por 30 dias). Após 10 dias de tratamento (31), o animal apresentou o primeiro sinal clínico, hematúria, voltou ao Hospital Metropolitano Veterinário (HVM) e fez o exame citológico com sonda uretral guiado pelo US, confirmando na descrição microscópica a presença de blocos irregulares de células epiteliais de transição sendo compatível com carcinoma.

No dia 2 de fevereiro, foi feito a exérese cirúrgica no animal, no Hospital Veterinário ETAVE, devido ao fato do CCT estar localizado na parte cranial da bexiga e pela a confirmação da neoplasia do exame citológico, o procedimento constituiu em celiotomia mediana retro umbilical, localização, exteriorização e isolamento da bexiga da cavidade abdominal, para se evitar a contaminação dos outros órgãos abdominais. A cistotomia foi realizada em seu aspecto cranial, em uma região hipovascular e pode-se perceber o surgimento de uma grande massa com aspecto de couve flor com pontos hemorrágicos se projetando para fora da bexiga. (FIGURA 6). Neste momento foi realizado a cistectomia parcial para a remoção dessa estrutura com margem de segurança com o trígono preservado, em ato contínuo realizou-se cistorrafia em dois planos de sutura nos padrões cushing, com fio sintético de boa qualidade (poligalactina 910), a celiorrafia com pontos de wolff separados

com fio não absorvível (nylon 1.0) e sutura subcutâneo com ponto simples separado com fio não absorvível (nylon 1.0).

Figura 6. Carcinoma de células de transição invasivo papilar na bexiga do cão, procedimento de cistectomia realizado no Hospital Veterinário ETAVE.

Foi prescrito para o animal no pós-operatório, antibioticoterapia a base de ceftriaxona (30 mg/kg PO BID por 10 dias), tramadol (1,5 mg/kg BID por 5 dias). O resultado do histopatológico feito pela a biopsia na cirurgia, teve o resultado de carcinoma de células transicionais (CCT) e de estadiamento tumoral grau 2 (alto grau) (FIGURA 7), o animal foi encaminhado para a quimioterapia.

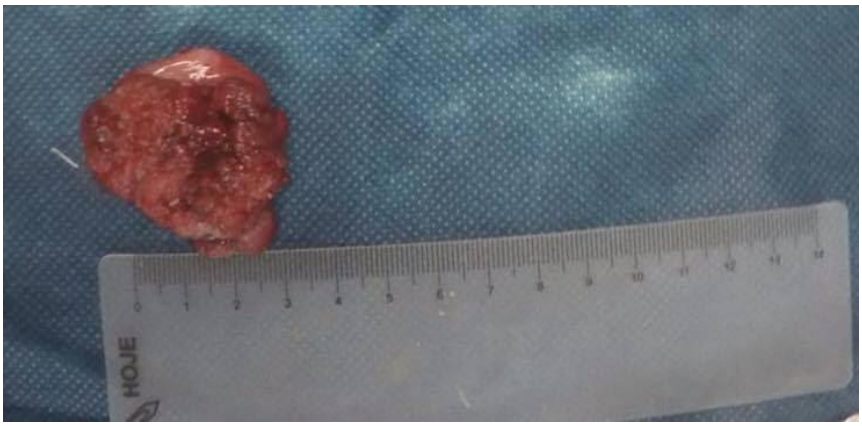

Figura 7. Fragmento irregular de mucosa pardacenta centrado por volumosa lesão tumoral vegetante, irregularmente lobulada que aparece alcançar a margem de resseção cirúrgica lateral da peça.

Antes de fazer o tratamento, o paciente necessitava passar por outro hemograma (apresentou apenas hiperproteinemia), perfil bioquímico (valores normais) e US abdominal, onde foi encontrado na vesícula urinária com uma moderada repleção liquida, parede normoespessas e regulares, repleta por conteúdo anecogênico homogênea com visibilização de formação pedicular, aderida em parede lateral, porção cranial, vascularizada pelo Doppler. (FIGURA 8).

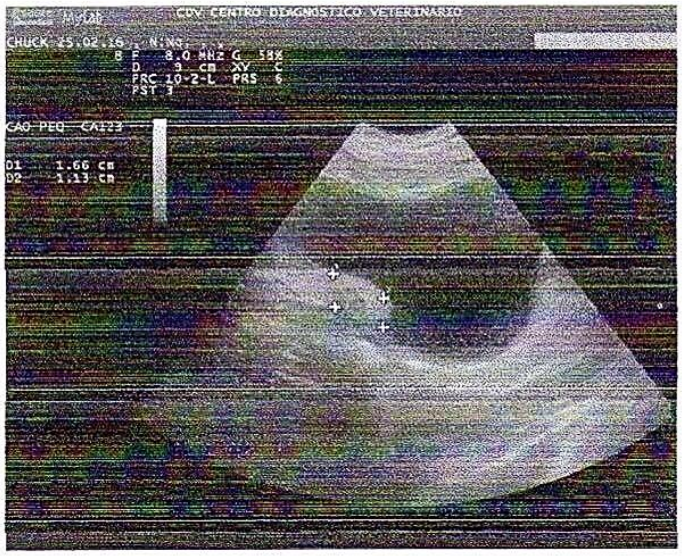

Figura 8. Sonograma da bexiga do cão realizado no Hospital Veterinário ETAVE no dia 29/02/16.

O protocolo adotado para o quimioterápico foi com o uso de carboplatina (300 mg/m2 IV de 14 em 14 dias), o animal não apresentou sinal clinico ou efeito colateral pós-quimioterápico. Na segunda sessão do tratamento, foi repetido o US, onde foi encontrado na bexiga paredes irregulares, com ecogenicidade moderada, devido a presença de neoproliferação abrangendo toda a parede dorsal e ventral, estendendo-se até o trígono vesical e na próstata presença de cistos prostáticos com pontos de calcificação, após o US, o proprietário optou por não fazer mais as sessões de quimioterapia, e apenas continuar com o tratamento paliativo de inibidor da COX-2 e de ômega 3.

4 RESULTADOS E DISCUSSÃO

As neoplasias do trato urinário inferior são raras em todas as espécies domesticas. Por outro lado, segundo Knapp e McMillan (2013) as cistites ou cistites polipoides são comumente encontradas na rotina clínica veterinária, que possa ser por isso que, o veterinário, não considere, imediatamente, a possibilidade de ser uma neoplasia vesical, enfatizando a realidade, de que não é rara a descrição de cães com CCT que apresentem sinais clínicos de cistite durante semanas a meses, sendo estes eliminados com terapias antimicrobianas.

A etiologia é multifatorial, entre os vários fatores de risco podem ser inclusos a exposição de desparasitantes externos para pulgas, químicos (herbicidas e pesticidas), a obesidade, possivelmente exposição a ciclosfosfamida, o sexo feminino, a esterilização e o elevado risco associado a raça (Glickman et al., 1989 e 2004; Bryan et al., 2007; Raghavan et al., 2004). No caso descrito o animal tinha recorrência de inalar herbicidas devido a presença de gramado na sua moradia, ele apresenta sobrepeso, foi esterilizado, no entanto, não houve administração de ciclosfosfamida no decorrer da sua vida. Segundo Knapp (2000), cerca de 45% dos cães afetados com CCT tem mais de 10 anos, entretanto, no caso relatado o animal apresenta 5 anos.

As raças que mais desenvolvem CCT são: Scottish Terrier, Shetland Sheepdog, West Whiteland Terrier, Beagle e Pastor Alemão (Mutsaers et al., 2003). No caso descrito, o animal tem a raça predisposta por ser um scottish terrier. Os sinais clínicos em cães com CCT, segundo Mutsaers et al (2003), são de hematúria, disúria, poliquiúria, sendo que em pacientes com obstrução da uretra podem apresentar anúria (Knapp et al., 2000). A sintomatologia do animal representado está de acordo apenas com a hematúria. No exame físico, pode-se encontrar espessamento de uretra e da zona ao trígono da bexiga, assim como uma linfoadenomegalia, e por vezes uma massa na bexiga ou a distensão deste órgão e sempre ressaltando segundo Withrow & MacEwen's (2014) um exame físico normal não exclui a presença de um CCT. Como no caso visto, onde apenas teve a presença de um aumento da próstata.

Os resultados do hemograma apresentam-se com valores normais, a bioquímica pode indicar a presença de azotemia renal ou pós renal, se existir obstrução uretral, no paciente se verificou uma hiperproteineimia, trombocitopenia e um aumento de ALT, nada que se relaciona-se a um problema renal. Na urinálise geralmente estão presentes células epiteliais de transição com vários graus de malignidade e que estas células estão apenas

presentes em 30 % dos cães com CCT. O grande problema na análise é a diferenciação entre amostras com CCT e processos inflamatórios, porque apresentam resultados semelhantes (Henry et al., 2003). No caso, foi visto uma urina com aspecto turvo, e a presença de células tubulares e sangue oculto.

Os locais onde se desenvolvem metástases frequentemente podem ser avaliados através do raio X e do US. Os locais podem ser linfonodos, fígado, baço, próstata e pulmões (Mutsaers et al., 2003; Knapp et al., 2006). O caso estudado o animal não apresentou evidencias de metástase na radiografia. O US serve como meio de estudo do local do tumor para uma potencial intervenção cirúrgica e para mapear e medir as massas de maneira a determinar o tipo de tratamento (Leveille et al., 1992; Finn-Bodner., 1995). Onde foi visto no caso, três exames ultrassonográficos onde no primeiro se mostrou um espessamento irregular na parede vesical cranial da bexiga (FIGURA 9), no segundo (FIGURA 14) foi feito pós cirúrgico onde foi visto o espessamento na parede vesical, onde não foi possível a total retirada da neoplasia, pois segundo Withrow & MacEwen's um fator chamado "field effect" proposto em medicina humana, e que diz que todo revestimento de bexiga é submetido a uma mudança maligna devido aos carcinogênicos da urina, pelo o que é muito provável que os tumores sejam multifocais podendo surgir novas massas após a cirurgia, e a terceira imagem (FIGURA 15) antes da segunda sessão de quimioterapia a neoproliferação já estava próximo do trígono vesical do animal.

Segundo Knapp et al (2000) o diagnóstico definitivo de CCT passa pela a confirmação histopatológica, entretanto, o relato de caso foi possível se ter o diagnóstico definitivo com o exame citológico usando uma sonda uretral guiado pelo US e após a cirurgia foi retirado um fragmento da bexiga e feito o histopatológico para se concluir o mesmo resultado da citologia. A exérese cirúrgica no CCT não é muito frequente por ser difícil realizar a retirada da massa, devido à localização típica do trígono, o envolvimento das estruturas e a presença de metástases. (Soulnier-Troff., 2008). No entanto Withrow & MacEwen's (2014) comentam que a cirurgia pode estar indicada por diversas razões: obter uma amostra de tecido para diagnostico, tentativa de remover o CCT se as lesões estiverem longe do trígono, e para manter ou repor o fluxo da urina.

O animal foi intervencionado cirurgicamente com o objetivo de retirada da massa, devido ao distanciamento do trígono, mas o tumor reincidiu dias depois a cirurgia. Withrow & MacEwen's (2014) falam que a terapia medica é mais usada hoje em dia do que a cirurgia, que consiste no uso de quimioterápicos ou inibidores de ciclooxigenase-2 ou a associação

deles. Apesar de não ser curativa, alguns fármacos podem levar a remissão ou a doença estável, e a maioria dos protocolos terapêuticos são bem tolerados, segundo resultados, as melhores respostas são em cães que recebem sequencialmente diferentes tipos de protocolos no decorrer da doença, entretanto, no caso relatado o animal fez uso de deracoxib (3 mg/kg PO CID) e de ômega 3 (2 caps PO CID), e começou a quimioterápico carboplatina (300 mg/m2 IV) após a cistectomia, apenas fez uma sessão, pois a massa tumoral teve um crescimento na parede vesical, mas o animal continuou apenas com o inibidor da COX-2 associado com o ácido graxo, sem apresentar qualquer sinal clinico.

5 CONCLUSÃO

Visto como ocorre a evoluçChilldress MO, Adams LG, Ramos-Vera J, et al: Results of biopsy via transurethal cystoscopy vs cystotomy diagnosis transitionall cell carcinoma of the urinary bladder and urethra in dogs: 92 cases (2003-2008), J Am Vet Med Assoc239:350-356, 2011.

ão da dessa neoplasia em cães, é preconizado a importância da utilização dos exames complementares para se obter o diagnóstico definitivo, onde no caso clínico foi demonstrado que o uso de exames não invasivos ou traumáticos, como o sumário de urina, o exame ultrassonográfico abdominal e a citologia com sonda uretral, foram cruciais para se fechar o diagnóstico de CCT, tendo em vista que grande porcentagem dos animais são aferidos por essa neoplasia tem uma proliferação perto do trígono, sendo bastante difícil se obter uma biópsia para o exame histopatológico.

REFERÊNCIAS

Bryan JN, Keeler MR, Henry CJ, et al: **A population study of neutering status as a risk factor for canine prostate cancer**, Prostate67: 1174-1181, 2007.

Chun R, Garret L (2005). **Urogenital e Mammary Gland Tummors**. In: Textbook of veterinary Internal Medicine, 6ª Edition, Volume 1, Ed. Ettinger SJ e Feldman EC, Elsevier Saunders, St Louis, pp. 784-785.

Finn-Bodner S, Carter R, Gray B: **Sonographic archtecture and morphometric evaluation of the normal feline urinary bladder wall**, Am Coll Vet Radiol, 1992.

Froes TR, Iwasaki M, Campos AG, Torres LN e Dagli MLZ (2007). **Avaliação ultrassonográfica e pelo Doppler colorido do carcinoma de células transicionais da bexiga em cães.** Arquivo Brasileiro de Medicina Veterinária e Zootecnia, 59 (6): 1400-1407

Gieg JA, Chew DJ e Mcloughlin MA (2206). **Diseases of the urinary bladder. In Saunders Manual of small animal practice**, 3ª Edition. Eds. Bichard SJ e Sherding RG, Elseviers Saunders, St Loius, pp. 859-913

Glickman LT, Raghavan M, Knapp DW, Bonney PL e Dawson MH (2004). **Herbicide exposure and the risk of transitional cell carcinoma of the urinary bladder in Scottish Terriers.** J Am Vet Assoc, 224 (8): 1290-1297.

Henry CJ, Tyler JW, McEntee MC, et al (2003): **Evaluation of a bladder tumor antigen test as a screening test for transitional cell carcinoma of the lower urinary tract in dogs**, Am J Vet Res64: 1017-1020.

Holak P, Nowicki M, Adamiak Z et al: **Applicability of endoscopic examination as a diagnostic approach in urinary tract ailments in dogs**, Pol J Vet Sci10:233-238, 2007.

Knapp DW (2009). **Urinary Bladder Cancer.** In: Kirk's Current Veterinary Therapy XIV. Ed Bonagura JD e Twedt D, Saunders, EUA, pp. 369-372

Knapp DW, Glickman NW, DeNicola DB, Bonney PL, Lin TL e Glickman LT (2000). **Naturally-occurring canine transitional cell carcinoma of the urinary bladder: a relevant model of human invasive bladder cancer**. Urol Oncol, 5: 47-59.

Knapp DW, McMillan SK (2013). **Tumors of the urinary system**. In: Withrow and MacEwen's Small Animal Clinical Oncology, 5ª Edition. Ed. Withrow SJ, Vail DM, Elsevier Saunders, St Louis, pp. 572-582.

Leveille R, Biller D, Partinton R: **Sonographic investigation of transitional carcinoma of the urinary bladder in small animals,** Vet Radiol 33: 103-107, 1992.

Mutsaers AJ, Widmer WR e Knapp DW (2003). **Canine Transitional carcinoma**. J Vet Intern Med, 17 (2): 136-144.

Raghavan M, Knapp DW, Dawson MH, Bonney P e Glickman LT (2004). **Topical flea and tick pesticides and the risk of transitional cell carcinoma of the urinary bladder in Scottish Terriers**. J Am Vet Med Assoc, 225 (3): 389-394.

Robat C, Burton J, Thamm D e Vail D (2013**). Retrospective evaluation of doxorrubicin-piroxicam combination for the treatment of transitional cell carcinoma in dogs**. J Small Anim Pract, 54: 67-74.

Valli VE, Norris A, Jacobs RM, et al (1995). **Pathology of canine bladder and urethral cancer and correlation with tumor progression and survival**. Ed. J Comp Pathol, EUA, pp 113-130.

Withrow and MacEwen's Small Animal Oncology, 2014, **Tumours of the Urinary System** Deborah W. Knapp and Sarah K. McMillan

Página 46. DOI: 10.47242/978-65-87959-48-1-4

ACUPUNTURA COMO TERAPIA INTEGRATIVA PARA MINIMIZAR AS SEQUELAS DA CINOMOSE

Alexia Sousa Rebouças
Universidade de Fortaleza, Fortaleza – Ceará
https://orcid.org/0009-0000-6602-0299
http://lattes.cnpq.br/5554225062227924

Bianca Sales Lima de Oliveira
Universidade de Fortaleza, Fortaleza – Ceará
https://orcid.org/0009-0001-9922-130X
https://lattes.cnpq.br/2080768322672366

Daniel Araújo Parente
Universidade de Fortaleza, Fortaleza – Ceará
https://orcid.org/0009-0007-0691-5585
http://lattes.cnpq.br/3865885961104413

Daniel Veras Protasio
Universidade de Fortaleza, Fortaleza – Ceará
https://orcid.org/0009-0007-1984-2629
https://lattes.cnpq.br/9798728851525169

Maria Clara Morais Camara
Universidade de Fortaleza, Fortaleza – Ceará
https://orcid.org/0000-0001-6214-5510
https://lattes.cnpq.br/2528308543013170

Artur Diniz Albuquerque
Centro Universitário Christus - Unichristus
https://orcid.org/0000-0001-9441-4586
http://lattes.cnpq.br/0791629741817095

Manoelina Nazareth Porfirio de Souza
Universidade de Fortaleza, Fortaleza – Ceará
https://orcid.org/0009-0001-0603-2308
http://lattes.cnpq.br/7288615810555470

Paulo Ricardo Monteiro Araújo
Universidade de Fortaleza, Fortaleza – Ceará
https://orcid.org/0000-0003-0083-3259
http://lattes.cnpq.br/3509338269028327

Marco Antonio de Magalhães Rodrigues
Universidade de Fortaleza, Fortaleza – Ceará
https://orcid.org/0009-0000-5633-5940
http://lattes.cnpq.br/0431787897177560

Lívia Shell Wanderley
Universidade de Fortaleza, Fortaleza – Ceará
https://orcid.org/0000-0002-6968-2607
http://lattes.cnpq.br/2566258711042016

Annice Aquino Cortez
Universidade de Fortaleza, Fortaleza – Ceará
https://orcid.org/0000-0002-6246-8122
http://lattes.cnpq.br/1537708802825680

Ana Karine Rocha de Melo Leite
Universidade Estadual do Ceará, Fortaleza – Ceará
https://orcid.org/0000-0003-4135-4545
http://lattes.cnpq.br/3057934708334626

Fernanda Cristina Macedo Rondon
Universidade de Fortaleza, Fortaleza – Ceará
https://orcid.org/0000-0003-3797-2682
http://lattes.cnpq.br/5497406962684833

Informações sobre o artigo:

Recebido em:
15/08/2024

Aceito em:
28/08/2024

Data de publicação:
26/09/2024

Palavras-chave:

Morbillivirus

Acupuntura

Medicina integrativa

RESUMO

A Cinomose é uma doença que pode afetar cães de diferentes raças, sexo ou idade. Quando atinge a fase neurológica grave, traz consequências críticas. A acupuntura é uma terapia integrativa capaz de minimizar as sequelas neurológicas desta doença. Diante disso, este trabalho tem como objetivo descrever a acupuntura como um tratamento integrativo complementar que traz melhora dessas sequelas a partir da ativação de acupontos sensoriais para gerar uma resposta nervosa. A metodologia utilizada será uma revisão de literatura utilizando como base artigos científicos tais como: Portal de Periódicos da CAPES, *National Library of Medicine* (PUBMED) e *Scientific Eletronic Library Online* (SCIELO). Desta forma, este trabalho visa atualizar os profissionais e estudantes de Medicina Veterinária sobre a doença e o uso da terapia integrativa complementar, para proporcionar uma melhora na qualidade de vida dos animais e assim renovar a esperança dos tutores. Esta revisão de literatura comprovou que a acupuntura é uma terapia complementar de grande benefício, diante de uma doença tão grave e que por muitos anos a eutanásia foi instituída devido à ausência de métodos que condicionavam o paciente para uma boa qualidade de vida, portanto tanto o método tradicional quanto a eletro acupuntura mostram-se eficientes na recuperação de pacientes com sequelas neurológicas oriundos da cinomose, tornando-se uma alternativa viável para garantir uma qualidade de vida e bem-estar aos cães e a seus tutores.

ACUPUNCTURE AS AN INTEGRATIVE THERAPY TO MINIMIZE THE SEQUELARES OF DISTEMPER

ABSTRACT

Distemper is a disease that can affect dogs of different breeds, sex, or age. When it reaches the severe neurological stage, it has critical consequences. Acupuncture is an integrative therapy capable of minimizing the neurological consequences of this disease. Therefore, this work aims to describe acupuncture as a complementary integrative treatment that improves these sequelae by activating sensory acupoints to generate a nervous response. The methodology used will be a literature review based on scientific articles such as: Portal de Periódicos da CAPES, National Library of Medicine (PUBMED) and Scientific Electronic Library Online (SCIELO). In this way, this work aims to update professionals and students of Veterinary Medicine about the disease and the use of complementary integrative therapy, to provide an improvement in the quality of life of the animals and thus renew the hope of the tutors. This literature review proved that acupuncture is a complementary therapy of great benefit, in the face of such a serious illness and that for many years euthanasia was instituted due to the absence of methods that conditioned the patient for a good quality of life, therefore both the traditional method and electro acupuncture are efficient in the recovery of patients with neurological sequelae from distemper, making it a viable alternative to ensure quality of life and well-being for dogs and their guardians.

Keywords:

Morbillivirus

Acupuncture

Integrative medicine

1 INTRODUÇÃO

A cinomose é uma enfermidade viral que afeta animais da Família *Canidae*. A doença é caracterizada como multissistêmica e é transmitida por um vírus do gênero *Morbillivirus* da família *Paramyxoviridae*. O vírus da Cinomose é do tipo RNA de fita simples com sentido negativo como material genético e envolto por um envelope lipoproteico (PANIGASSI; MAIORKA, 2015).

A cinomose atinge diversos sistemas como ocular, respiratório, gastrointestinal e neurológico, em cães de diferentes tipos de raças, idade ou sexo. Quando chega na fase que atinge o sistema nervoso central (SNC), a terapêutica convencional se torna mais difícil de reverter as sequelas ocasionadas. Dependendo de qual área do córtex do cérebro for atingida, mais agressivo será o comprometimento neurológico e a limitação ocasionada, com prognóstico desfavorável (MADRUGA et al., 2020).

A cinomose está entre as causas mais frequentes de óbitos por eutanásia devido aos sinais neurológicas, assim os tutores entendiam que se tratava de um dano irreversível, e visando pelo bem-estar e prezando pelo não sofrimento do animal, acabavam optando pela eutanásia (SOUZA, 2019).

Desta forma, a inexistência de um tratamento específico para uma doença de múltiplas sintomatologias e com alta taxa de mortalidade tornam a acupuntura uma alternativa importante porque possibilita uma reabilitação neuro funcional e reequilíbrio dos distúrbios físicos e psíquicos. Contudo, o médico veterinário tem que se especializar para conhecer bem a prática (MADRUGA et al., 2020; SANTOS et al., 2022). Os benefícios da acupuntura são inúmeros, com maior ênfase nas doenças de disco intervertebral em cães e/ou reabilitações neurológicas (SANTOS et al., 2022; REIS; MELLO; BOBÁNY, 2018).

Portanto, o presente trabalho tem como objetivo a elaboração de um levantamento bibliográfico sobre a acupuntura e métodos de terapia integrativa em animais infectados por cinomose com sequelas neurológicas com a finalidade de proporcionar conteúdo atualizado para o meio acadêmico e, junto aos profissionais clínicos, promover a reabilitação aos pacientes com sequelas nervosas.

2 METODOLOGIA

2.1 Fisiopatogenia da Cinomose

A Cinomose é uma doença infectocontagiosa, causada pelo vírus *Morbillivirus* da família Paramyxoviridae. Envelopado por glicoproteínas virais H e F (responsáveis por fusão), e contém apenas um filamento de RNA negativo. O vírus apesar de agressivo, é de fácil eliminação por ser sensível à luz ultravioleta, ao calor e ao ressecamento. Facilitando assim a desinfecção do local e de fômites que tiveram contato com animais infectados (GREENE; VANDEVELDE, 2015).

A disseminação ocorre principalmente em animais jovens, não vacinados, imunossuprimidos, por meio do contato direto com animais que tenham o vírus (por meio de aerossóis, secreção oro nasal, mucosa, urina, fezes). As manifestações clínicas são inespecíficas, o que dificulta bastante o diagnóstico (TOZATO et al., 2016).

Estima-se que a doença pode afetar cães de qualquer idade, mas principalmente animais com sistema imunológico debilitado que tiveram falhas na imunização, não vacinados, ou por transmissão materna de forma transplacentária. Animais que não

receberam colostro em quantidade suficiente também são mais susceptíveis a desencadearem a enfermidade. A doença geralmente se desenvolve nos filhotes após a queda da diminuição dos anticorpos maternos geralmente em animais de 60 a 90 dias (BRITO et al., 2016). Com base nisso, se faz-se importante o uso de controle e prevenção da doença (PANIGASSI; MAIORKA, 2015).

As manifestações clínicas são diversas e dependem de como vão atingir cada animal afetado, podendo comprometer vários sistemas ou não. Uma manifestação clínica não é patognomônico da enfermidade, visto que depende de como vai se manifestar no organismo do hospedeiro. Assim que o vírus se instala, acontece replicação viral no epitélio e tecidos linfoides, deslocando-se para pneumócitos e alvéolos pulmonares ocasionando dispneia; também pode acometer os enterócitos ocasionando diarreia e vômitos. Ocorre, também, uma multiplicação generalizada promovendo leucopenia e febre e, em imunodeprimidos, o vírus pode atingir outros sistemas provocando gastroenterite, pneumonia, dermatite e conjuntivite. Hiperqueratose de coxins e narinas também pode ocorrer. Há alta taxa de encefalomielite não supurativa aguda, que pode acarretar desmielinização, gerando danos de caráter nervoso irreversíveis dependendo da área afetada do cérebro (FREIRE; MORAES., 2019).

Cães com boa resposta imunológica e com bons anticorpos podem neutralizar o vírus e o eliminar por volta do 14° dia pós-infecção sem apresentar sinais clínicos evidentes da doença. Porém, os danos ao SNC estão intimamente ligados àqueles animais que possuem pouca ou nenhuma resposta imunológica (NELSON; COUTO, 2015).

2.2 Diagnóstico

Segundo Greene e Vandevelde (2015) as amostras de sangue ou urina do animal para detecção viral são indicadas, porém podem trazer confusão ao resultado por não diferenciar vírus vacinal de vírus natural. Sendo importante saber se o animal foi vacinado recentemente. Em casos agudos a imunofluorescência tem melhores resultados, pois em casos crônicos a titulação do anticorpo pode trazer resultados indefinidos.

As formas de diagnóstico são diversas, desde a identificação do RNA viral pelo teste da Reação de Cadeia Polimerase (PCR), mas a sensibilidade depende da amostra analisada. Sangue e urina são mais sensíveis para detecção no PCR. Deve- se ter cuidado ao testar o animal na fase aguda ou crônica da doença, pois o teste de diagnóstico muitas vezes não difere vírus vacinal de vírus natural e pode induzir resultados falsos positivos. Sempre avaliar

se o animal foi vacinado recentemente. Outras formas de diagnóstico podem ser usadas como identificação de anticorpos em testes sorológicos com imunofluorescência indireta e ELISA. (FREIRE; MORAES, 2019).

Os achados nos exames laboratoriais são anemia, leucopenia, linfopenia, eosinopenia e trombocitopenia (SILVA et al., 2017). Outras formas de diagnóstico são os achados de inclusões virais nas hemácias, conhecidos como corpúsculos de Lentz, sendo o achado, patognomônico para cinomose (THRALL, 2015).

O diagnóstico *post mortem* também é utilizado, sendo recomendado pegar amostras do pulmão, vesícula urinária, tecido linfoide e tecido nervoso central. Sendo feito pelo teste imunofluorescência direta (GUTIERREZ, et al.,2015).

2.3 Tratamento

O tratamento da Cinomose canina é sintomatológico e de suporte, aguardando uma melhora clínica dependendo do sistema imunológico do animal e torcendo para não haver uma outra infecção secundária. É imprescindível o isolamento do animal infectado, evitando assim a contaminação com outros (Dornelles et al., 2015). São usadas medicações para controle de dor e febre, e em casos de conjuntivite, problemas oculares, são receitados colírios (MORENO, 2019).

A administração de antibióticos de amplo espectro como Amoxicilina com clavulanato são utilizados para tratar infecções oportunistas, expectorantes também são utilizados para facilitar a eliminação de secreções. Nebulização com soro também pode ser usado para melhorar a expectoração e umidificar essas secreções (AZEVEDO, 2013).

Em casos de síndromes convulsivas são usados anticonvulsionantes como Fenobarbital, que pode ser usado por via Retal, Intramuscular, Intravenosa ou oral. E em casos de crises mais fortes o uso de Diazepam (IV ou retal). Anti-inflamatórios glucocorticoides são usados apenas em casos de edemas no SNC ou neurite óptica. Não sendo usados quando a infecção é aguda (DORNELLES et al., 2015; SYKES, 2014).

A aplicação de toda e qualquer terapêutica necessita do entendimento prévio para a correta aplicação, saber seu mecanismo de ação e como acontece seus mecanismos fisiológicos é indispensável. Na acupuntura não é diferente, ter um conhecimento correto da prática, mecanismo da nocicepção, somática e visceral, e sua anatomia neuro funcional é

fundamental. E a correta aplicação e os efeitos terapêuticos da técnica (RESENDE et al., 2021).

2.4 Acupuntura no tratamento de Cinomose

A acupuntura na medicina veterinária é bastante ampla para diversos tratamentos, vem crescendo muito, e sendo cada vez mais utilizada por médicos veterinários. Ela é eficaz no tratamento da dor e analgesia, além de ser pouco invasiva para o paciente. Ela possui resultados satisfatórios em problemas neurológicos de forma segura e prática, tanto pela sua eficácia, como pelo baixo custo, sem necessidade de uso de medicações. Até diminuindo a necessidade de uso de fármacos que possam ser tóxicos para o paciente (LANE; HILL, 2016).

A acupuntura já é utilizada faz tempo na medicina veterinária, mas só se comprovou a eficácia em 1980. Sendo vista como uma técnica que necessita do diagnóstico energético e identificação da sintomatologia de cada cão. Para o tratamento das sequelas da cinomose, é identificado os sintomas do paciente, e com base na localização e anatomia que se refere ao problema, órgão atingido, é feita a escolha correta dos acupontos. Animais que apresentam atrofia, dor muscular, paralisia, paresia de membros, é utilizado alguns acupontos como VB30. VB34 é usado em casos de fraqueza e dor, paralisia dos membros pélvicos, desordens dos músculos, ligamentos e tendões. Acuponto F 3 identificado no meridiano do fígado, e face medial da pata, pode ser utilizado em casos de espasmos, irritabilidade e agressividade (MELLO et al., 2014).

Para cada tipo de sequela decorrente da cinomose, existem acupontos que são principalmente, VB 20, VB 30, VB 34, F 3, E 36, IG 11, VG 14, VG 20, B 23, B 40. Os pontos VB 20, VB 30 e VB 34 são favoráveis em cães que apresentam dor na nuca, nos olhos, congestão e secreção nasal (MADRUGA et al., 2020).

Segundo Madruga (2020), outro ponto usado para tratamento de sequelas da cinomose é o VB15, localizado atrás do zigomático, perpendicular à pupila. Traz melhora sobre ataxia, convulsão, acalma a mente, traz tranquilidade, além de melhorar problemas oculares como perturbação na visão, lacrimação, dor nos olhos. VB 30 localizado na depressão cranial ao trocânter maior do fêmur, é utilizado para casos de paresia, paralisia de membros pélvicos e também dor ciática. Em casos mais graves de ataxia e convulsões, um ponto importante é o VG 20, localizado na linha média dorsal do crânio, o qual pertence ao meridiano vaso governado (NETO et al., 2014).

As técnicas da acupuntura vão além de inserção de agulhas em pontos estratégicos da pele, tem todo um estudo de busca de homeostasia e equilíbrio, a acupuntura foi originada no século XVII, e atua no conceito Yin-Yang de transformação e ligação que busca entender o desequilíbrio na saúde. Explicando sua fisiologia e suas patologias para o diagnóstico clínico. Além de não se limitar apenas em agulhas, existe outras formas de estimular esses pontos, como o uso de eletroacupuntura, estimulando eletricamente, por laser e ondas, pelo sangramento, por calor usando moxabustão, entre outras formas (MADRUGA et al., 2020).

Diante desse contexto, a acupuntura surge como uma nova terapia complementar para tratar as sequelas causadas pela cinomose. A acupuntura já é utilizada por humanos há milênios, desde a idade da pedra. Pessoas utilizavam agulhas feitas de material metálico para fins de cura. Já na medicina veterinária foi integrada para cuidados com cavalos na época da guerra com intuito de tratar doenças e melhorar o desempenho destes animais para transporte. Pode trazer resultados positivos no equilíbrio homeostático, quando utilizada em acupontos específicos, tratando sequelas do SNC em animais vítimas de cinomose e trazendo esperança aos tutores (MADRUGA et al., 2020)

A acupuntura vem ganhando grande destaque dentro da medicina veterinária, tomando espaço e sendo eficiente principalmente em lesões que acometem o sistema nervoso, trazendo qualidade de vida e melhora da vida desses pacientes. Em casos de cinomose, traz resultados significativos dessas sequelas neurológicas, e dependendo do grau da sequela, é possível reverter (NETO et al., 2014).

2.5 Material e métodos

Essa pesquisa tem como fonte base de artigos acessados pela biblioteca digital da Universidade de Fortaleza, Portal de Periódicos da CAPES, *National Library of Medicine* (PUBMED) e *Scientific Eletronic Library Online* (SCIELO). A coleta de dados iniciou em agosto de 2022 e se estendeu até maio de 2023. A pesquisa utilizou artigos científicos atuais entre os anos de 2013 até 2023, nos idiomas inglês e português. Foram utilizados os descritores: cinomose, fisiopatogenia da cinomose, sinais clínicos e acupuntura e acupuntura na evolução das sequelas da cinomose.

3 CONSIDERAÇÕES FINAIS

A cinomose é uma enfermidade que não tem predisposição racial, por idade ou sexo. Desde que o animal não tenha imunidade, seja imunossuprimido, ou não tenha recebido vacina, ele está apto a grandes chances de contrair a doença. Animais filhotes que não obtiveram imunidade passiva da mãe via colostro, também estão mais susceptíveis a serem acometidos pela cinomose. A idade mais atingida é geralmente entre 60 e 90 dias. Mas a imunossupressão pode atingir qualquer faixa etária (FREITAS-FILHO et al.,2014).

O diagnóstico tem que ser criterioso, e usando como base informações na anamnese, histórico clínico do animal, exame físico e exames laboratoriais (SANTOS et al.,2016).

Alterações mais comuns no hemograma são anemia, trombocitopenia, eosinopenia, leucopenia e linfopenia (SILVA et al.,2017). A enfermidade pode ou não ocasionar danos neurológicos muitas vezes irreversíveis, por isso é importante os testes laboratoriais criteriosos para identificar sinais de acometimento do sistema nervoso central (MACEDO et al.,2016).

Com base nisso, a fim de reverter os sinais ocasionados e os danos neurológicos tratamento complementares vêm sendo empregados métodos complementares, como a acupuntura, para melhorar a qualidade de vida e reabilitar esses animais, trazendo bem-estar e proporcionando resultados significativos. Além disso, a acupuntura proporciona melhora comprovada em casos de paresia, paralisia de membros, mioclonias, atrofia muscular e problemas no geral no sistema nervoso central (AZEVEDO,2013).

A acupuntura é uma terapia complementar de grande benefício, diante de uma doença tão grave e que por muitos anos a eutanásia foi instituída devido à ausência de métodos que condicionavam o paciente para uma boa qualidade de vida, portanto tanto o método tradicional quanto a eletro acupuntura mostram-se eficientes na recuperação de pacientes com sequelas neurológicas oriundos da cinomose, tornando-se uma alternativa viável para garantir uma qualidade de vida e bem-estar aos cães e a seus tutores.

REFRÊNCIAS

AZEVEDO, E. P. ***Abordagem ao paciente acometido por cinomose canina***. Universidade Federal do Rio Grande do Sul, Porto Alegre, 2013.

BRITO, L. B. S. et al. **Aspectos epidemiológicos da cinomose em cães atendidos em um hospital veterinário no período de 2011 a 2013**. *PUBVET*, v. 10, n. 7, p. 512-522, 2016.

DORNELLES, D. Z. et al. **Protocolos terapêuticos utilizados no tratamento da cinomose canina no Alto Uruguai Gaúcho e Oeste Catarinense**. *Revista Brasileira de Medicina Veterinária*, v. 2, n. 3, jan./jul. 2015. ISSN 2358-2243.

FREIRE, C. G. V.; MORAES, M. E. **Cinomose canina: aspectos relacionados ao diagnóstico, tratamento e vacinação**. *PUBVET*, v. 13, n. 2, p. 1-8, 2019.

FREITAS-FILHO, E. G.; FERREIRA, M. R. A.; DIAS, M.; MOREIRA, C. N. **Prevalência, fatores de risco e associações laboratoriais para cinomose canina em Jataí-GO**. *Enciclopédia Biosfera*, Centro Científico Conhecer - Goiânia, v. 10, n. 18, p. 2356, 2014.

GUTIÉRREZ, M. M. B. et al. ***Manual gráfico de imunologia e enfermidades infecciosas do cão e do gato***. MedVet, 2015.

LANE, M. D.; HILL, A. S. **Effectiveness of combined acupuncture and manual therapy relative to no treatment for canine musculoskeletal pain**. *PMC*, v. 57, n. 4, 2016.

MACEDO, C. I. et al. **Diagnóstico de cinomose canina por RT-PCR em amostras de cães do estado de São Paulo enviadas para o diagnóstico laboratorial da raiva**. *Revista de Educação Continuada em Medicina Veterinária e Zootecnia do CRMV-SP*, v. 14, n. 1, p. 18-21, 2016.

MADRUGA, L. B. de A. et al. **Acupuntura no tratamento de sequelas neurológicas decorrentes da infecção por vírus da cinomose canina - revisão de literatura**. *Anais da Academia Pernambucana de Ciência Agronômica*, v. 17, n. 1, p. 63–75, 2020.

MORENO, A. P.; WEBER, L. D. **Revisão bibliográfica: cinomose canina**. *Arquivos Brasileiros de Medicina Veterinária*, v. 2, n. 1, p. 1-10, jan./jun. 2019.

NELSON, R. W.; COUTO, C. G. ***Medicina interna de pequenos animais***. 5. ed. Rio de Janeiro: GEN, 2021. cap. 94, p. 1340-1354.

NETO, João Amorim et al. **Subdose de acepromazina no acuponto Yin Tang para tranquilização de cães**. *Arquivos de Ciências Veterinárias e Zoologia da UNIPAR*, v. 17, n. 4, p. 271-278, 2014.

PANIGASSI, L. F. N.; MAIORKA, P. C. **Cinomose canina**. In: JERICÓ, M. M.; ANDRADE NETO, J. P.; KOGIKA, M. M. *Tratado de medicina interna de cães e gatos*. Rio de Janeiro: Roca, 2015. cap. 91, p. 805-807.

REIS, M. de O.; MELLO, M. L. V. de; BOBÁNY, D. de M. **Tratamento com acupuntura da dor cervical em cão – relato de caso**. *Revista de Ciência Veterinária e Saúde Pública*, v. 6, n. 1, p. 228-238, 2018.

SANTOS, B. P. C. R. et al. **Effects of acupuncture in the treatment of dogs with neurological sequels of distemper virus**. *Journal of Acupuncture and Meridian Studies*, v. 15, n. 4, p. 238-246, 2022.

SANTOS GODOI, T. L. O. et al. **Profile of the acupuncture service at the Small Animals Veterinary Hospital of UFRRJ-RJ (2006-2016)**. *Brazilian Journal of Veterinary Medicine*, v. 38, Supl. 2, p. 49-56, 2016.

SILVA, G. A. et al. **Parâmetros hematológicos de cães apresentando corpúsculos de Lentz em esfregaço sanguíneo**. *PUBVET*, v. 10, n. 1, p. 1022-1027, 2017.

SOUZA, M. V. et al. **Levantamento de dados e causas de eutanásia em cães e gatos: avaliação ética-moral**. *PUBVET*, v. 13, n. 11, p. 1-13, 2019.

SYKES, J. E. **Canine distemper virus infection. In: *Canine and Feline Infectious Diseases***. p. 152–165. doi:10.1016/b978-1-4377-0795-3.00015-6, 2014.

THRALL, M. A. ***Hematologia e bioquímica clínica veterinária***. São Paulo: Editora Roca, 2015.

Página 57. DOI: 10.47242/978-65-87959-48-1-5

SÍNDROME DO GATO PARAQUEDISTA: UMA REVISÃO BIBLIOGRÁFICA

Milena da Paixão Leal
Universidade de Fortaleza, Fortaleza – Ceará
https://orcid.org/0000-0001-6506-4476

Natasha Abreu Flôres
Universidade de Fortaleza, Fortaleza – Ceará
https://orcid.org/0000-0002-7625-8054
http://lattes.cnpq.br/4418674580436271

Bianca Sales Lima de Oliveira
Universidade de Fortaleza, Fortaleza – Ceará
https://orcid.org/0009-0001-9922-130X
https://lattes.cnpq.br/2080768322672366

Daniel Araújo Parente
Universidade de Fortaleza, Fortaleza – Ceará
https://orcid.org/0009-0007-0691-5585
http://lattes.cnpq.br/3865885961104413

Daniel Veras Protasio
Universidade de Fortaleza, Fortaleza – Ceará
https://orcid.org/0009-0007-1984-2629
https://lattes.cnpq.br/9798728851525169

Maria Clara Morais Camara
Universidade de Fortaleza, Fortaleza – Ceará
https://orcid.org/0000-0001-6214-5510
https://lattes.cnpq.br/2528308543013170

Artur Diniz Albuquerque
Centro Universitário Christus - Unichristus
https://orcid.org/0000-0001-9441-4586
http://lattes.cnpq.br/0791629741817095

Manoelina Nazareth Porfirio de Souza
Universidade de Fortaleza, Fortaleza – Ceará
https://orcid.org/0009-0001-0603-2308
http://lattes.cnpq.br/7288615810555470

Lívia Shell Wanderley
Universidade de Fortaleza, Fortaleza – Ceará
Centro Universitário Christus – Fortaleza, Ceará
https://orcid.org/0000-0002-6968-2607
http://lattes.cnpq.br/2566258711042016

Francisco Esmaile de Sales Lima
Universidade Estadual do Ceará, Fortaleza – Ceará
https://orcid.org/0000-0002-0964-1977
http://lattes.cnpq.br/9599710089136423

Fernanda Meneses de Oliveira e Silva
Universidade de Fortaleza, Fortaleza – Ceará
http://lattes.cnpq.br/4441378384170963
https://orcid.org/0000-0002-3603-4021

Fernanda Cristina Macedo Rondon
Universidade de Fortaleza, Fortaleza – Ceará
Centro Universitário Christus – Fortaleza, Ceará
https://orcid.org/0000-0003-3797-2682
http://lattes.cnpq.br/5497406962684833

RESUMO

Informações sobre o artigo:

Recebido em: 15/08/2024

Aceito em: 28/08/2024

Data de publicação: 26/09/2024

Palavras-chave:

Fatores de estresse

Lesões

Síndrome do gato paraquedista

A Síndrome do gato paraquedista, também conhecida como "High-rise syndrome", é o termo utilizado para descrever um conjunto de lesões encontradas em felinos que caem de grandes alturas. Essa tríade de lesões inclui fraturas faciais, torácicas e ortopédicas. A maioria dos felinos acometidos por essa síndrome são jovens de até 2 anos de idade e por serem uma espécie sensível às mudanças, a principal causa é o estresse. A anamnese deve ser feita em conjunto ao exame físico e a radiografia se torna essencial para fechar o diagnóstico, devendo ser feita após a estabilização do paciente. Esse acometimento poderia ser evitado com cuidados relativamente simples, como uso de telas apropriadas e evitando ao máximo mudanças que causem estresse ao animal. Diante disso, essa revisão busca compreender a fisiopatogenia envolvida nessa síndrome, incluindo suas medidas de controle. Para isso, foi feito um levantamento sobre fatores externos, sinais clínicos, lesões, métodos de diagnóstico, protocolos emergenciais e terapêuticos e medidas de prevenção. Sendo considerados apenas artigos publicados entre 2011 e 2021, de acordo com o tema proposto.

HIGH-RISE SYNDROME: A BIBLIOGRAPHICAL REVIEW

ABSTRACT

Keywords:

High-rise syndrome in cats

Injuries

Stress factors

High-rise syndrome in cats, also known as "Síndrome do gato paraquedista," is used to reduce a cluster of injuries found in cats that fall from great heights. This triad of injuries includes facial, thoracic and orthopedic fractures. Cats affected by this syndrome are young, up to 2 years old, and as they are a sensitive species to movement, the main cause is stress. The anamnesis must be taken in conjunction with the physical examination and the x-ray becomes essential to finalize the diagnosis, and must be carried out after the patient has stabilized. This involvement could be avoided with relatively simple care, such as using appropriate screens and avoiding changes that cause stress to the animal as much as possible. Therefore, this review seeks to understand the pathophysiology involved in this syndrome, including its control measures. To this end, a survey was carried out on external factors, clinical signs, injuries, diagnostic methods, emergency and therapeutic protocols and prevention measures. Only articles published between 2011 and 2021 will be considered, according to the proposed theme.

1 INTRODUÇÃO

High-Rise Syndrome ou Síndrome do Gato Paraquedista (SGP) é caracterizada como um conjunto de lesões acometidas em felinos que caem de grandes alturas. Atualmente, a tríade de lesões é caracterizada por traumas faciais, torácico e ortopédico (GORDON et al. ., 1993; WHITNEY; MEHLAFF, 1987).

O crescente número de casos está diretamente relacionado com o desenvolvimento dos centros urbanos, no qual a presença de prédios está tornando-se cada vez mais frequente. (CRYSTAL, 2009; VNUK et al.., 2004; BOUDRIEAU, 2004; FARIA, 2003; WHITNEY; MEHLHAFF, 1987; ROBINSON, 1976).

Este trabalho trata-se de uma revisão bibliográfica, sendo feito um levantamento descritivo bibliográfico dos fatores externos, sinais clínicos, lesões, métodos de diagnóstico, protocolos emergenciais e terapêuticos e as medidas de prevenção em casos da Síndrome do Gato Paraquedista (WHITNEY; MEHLHAFF, 1987; DUPRE et al.., 1995; FLAGSTAD et al., 1998 e PAPAZOGLOU, 2001).

A SGP está diretamente relacionada ao temperamento sensível dos felinos, ficando assustados e estressados com as mais simples alterações no ambiente em que vivem. Foi observada a ocorrência de quedas decorrentes de mudanças na rotina da casa, com isso torna-se necessário evitar ao máximo mudanças que possam causar estresse ao mesmo (GHEREN et al., 2017).

Na literatura, temas acerca da prevenção são escassos, porém, de suma importância, pois esta síndrome pode ter consequências graves, levando inclusive ao óbito do animal. A prevenção da SGP é considerada simples, já que se resume à educação do tutor em relação ao manejo e manutenção do espaço onde vive (OXLEY; MONTROSE, 2016).

Portanto, este trabalho trata-se de uma essa revisão bibliográfica, tendo como objetivo descrever a fisiopatologia da Síndrome do Gato Paraquedista e reforçar abordagens e condutas, descrever os sinais clínicos, as principais lesões, os métodos apropriados de diagnóstico e de protocolos emergenciais, assim como as maneiras de prevenção às quedas.

2 METODOLOGIA

2.1 Definições: Explicando a Síndrome do Gato Paraquedista

O termo "síndrome do gato paraquedista" é usado para descrever as lesões sofridas por um felino que cai ou salta de uma altura superior a dois andares (PRATSCHIKE; KIRBY, 2002, MERBL *et al.*., 2013).

Com o aumento das áreas urbanas, os felinos acabaram se tornando a primeira opção de animal de estimação devido à sua independência. Porém, o fato de manter esses animais confinados impossibilita-os de expressar seu comportamento natural, e as constantes mudanças no ambiente em que vivem, fazem com que tenham cada vez mais predisposição ao estresse e alterações fisiológicas e comportamentais (RODAN; HEATH, 2016).

Estes eventos vêm sendo observados com maior frequência devido ao aumento da urbanização das cidades, onde há um maior desenvolvimento de prédios, tornando esse acidente cada vez mais presente. (CRYSTAL, 2009; VNUK *et al.*., 2004; BOUDRIEAU, 2004; FARIA, 2003; WHITNEY; MEHLHAFF, 1987; ROBINSON, 1976).

2.2 Estresse

O estresse foi comprovado como causa da queda de felinos e ocorrência da SGP, visto que os felinos são animais de hábitos rotineiros e naturalmente sensíveis, pois se assustam com facilidade. Assim, mudanças na rotina do felino, como obras, festas, introdução de um novo membro na família e visitas podem influenciar no seu comportamento, promovendo uma tentativa de fuga ou estresse exacerbado, aumentando as chances de queda (GHEREN *et al.*., 2017).

A SGP relaciona-se ao fato de os gatos ficarem assustados e estressados com mudanças e alterações na sua rotina, embora não exista estudo prévio sobre o assunto. Observou-se que há quedas em função de alterações no ambiente e na rotina da casa, sendo necessário evitar alterações que possam causar estresse no felino (GHEREN *et al.*., 2017).

2.3 Fatores que acometem a queda

A queda do felino e a ocorrência da SGP estão diretamente relacionadas com inúmeros fatores de risco, como a idade, comportamento animal e comorbidades prévias. A SGP pode ser observada em felinos de qualquer idade, sendo observada uma maior prevalência em felinos jovens de até 2 anos de idade (VNUK, *et al.*., 2004). Na maioria dos casos, o comportamento durante as brincadeiras promove a queda e origina o quadro de SGP, por exemplo, quando o animal pula de janelas ou da varanda, ao perseguir um pássaro ou inseto, ou escorregando ao caminhar na borda da grade ou janela da varanda (PAPAZOGLOU, 2001; FLAGSTAD *et al.*, 1998; DUPRE *et al.*., 1995; WHITNEY; MEHLAFF, 1987).

Outro fator de risco para a queda está relacionado com enfermidades pré-existentes, como problemas de visão ou de locomoção. Ademais, inúmeros fatores determinantes já foram descritos na literatura, tais como: sazonalidade, sexo, raça, estresse e altura da queda (GHEREN *et al.*., 2017; OXLEY; MONTROSE, 2016; MERBL *et al.*., 2013; FARIA, 2003; PAPAZOGLOU, 2001).

Em 2004, Vnuk e outros autores observaram que não houve interferência na incidência entre sexos e animais castrados. Posteriormente, em 2017, Gheren relata não ver alterações entre o período diurno e noturno. Apesar de Whitney e Mehlhaff, em 1987, destacarem uma porcentagem de 60% dos casos no período diurno.

Com relação à sazonalidade, em países de clima temperado, a incidência da SGP aumenta nos meses de calor e primavera, pois os tutores costumam deixar as janelas e portas abertas devido ao calor, proporcionando um maior acesso aos felinos e consequentemente, aumentando a chance de queda (MERBL, *et al.*., 2013; VNUK *et al.*., 2004). Entretanto, como o Brasil não apresenta estações bem definidas, não há sazonalidade na ocorrência da SGP (GHEREN *et al.*., 2017). Nenhum estudo mostrou predisposição para o fenômeno ligado à raça.

2.4 Principais lesões acometidas

A síndrome do gato paraquedista (SGP) ou High-rise syndrome in cats (HRS) é o termo utilizado para caracterizar uma tríade de lesões sofridas por um felino que cai ou salta

de uma altura de dois andares ou mais (GORDON *et al*.., 1993; WHITNEY; MEHLAFF, 1987).

Em 1976, Robinson G.W. Caracterizou a tríade de lesões cujos sinais clínicos foram: epistaxe, fratura de palato duro e pneumotórax. Em 1987, Whitney e Mehlaff descreveram a tríade como uma síndrome que engloba os traumas: faciais, torácico e ortopédico, tornando a caracterização da SGP mais ampla, visto que, as lesões descritas anteriormente, não seriam as únicas sofridas, como poderiam não estar presentes.

Os traumas faciais incluem fratura do palato duro, epistaxe, escoriações faciais, fraturas de mandíbula, separação de sínfise mandibular, fratura de dente, lesões na fenda palatina e luxação da articulação temporomandibular (BONNER *et al*., 2012; PRATSCHKE; KIRBY, 2002). Fístulas oronasais e lesões de língua também são observadas (GHEREN *et al*.., 2017).

Dentre os traumas torácicos, estão inclusos com maior frequência, respectivamente, contusão pulmonar, seguida de pneumotórax, fratura de costela e vértebras e fratura do esterno (BONNER *et al*., 2012; VNUK *et al*.., 2004; PAPAZOGLOU, 2001; FLAGSTAD *et al*., 1998; WHITNEY; MEHLAFF, 1987). Já os traumas ortopédicos, que ocorrem com maior frequência, englobam fraturas dos membros torácicos e pélvicos, vértebras e luxação das articulações (BONNER *et al*., 2012; VNUK *et al*., 2004; FLAGSTAD *et al.,* 1998).

Segundo um estudo foi observado que no Brasil a fratura ortopédica nos membros anteriores e posteriores, estavam presentes em mais de 41% dos gatos que sofreram quedas de grandes alturas (GHEREN *et al*.., 2017). Dentre as fraturas de membros, a mais comum foi tíbia (36,4%) e posteriormente o fêmur (23,6%). Por tanto se evidencia que após a queda, o felino tem maior probabilidades de fraturar os membros pélvicos (VNUK *et al*.., 2004).

Papazoglou, (2001) e Vnuk *et al*.., (2004), também evidenciam a maior prevalência de lesões em membros posteriores, indicando que os felinos, ao caírem de andares mais elevados, após a extensão dos membros, pousam primeiramente com os membros posteriores. Todavia, outras pesquisas mostram resultados controversos (FLAGSTAD *et al*.., 1998; WHITNEY E MEHLHAFF, 1987).

Além dos traumas já citados, podem-se observar traumas abdominais como ruptura traumática da bexiga (lesão abdominal mais comum), hérnia diafragmática ou lesões que afetam o fígado ou baço, mas normalmente são vistas com menor frequência (LIEHMANN et.al 2011). Estes tipos de lesões não são detectáveis apenas na visualização ou palpação. Por isso, é de suma importância a realização de exames complementares feitos cuidadosamente, como: ultrassonografia e radiografia (VNUK *et al*., 2004; WHITNEY; MEHLHAFF, 1987,).

Importante ressaltar que alguns autores observaram outros sinais clínicos importantes, além das principais lesões traumáticas já descritas. Como sinais associados a lesões e disfunções orgânicas (hipotensão, hipotermia, taquicardia e arritmia), devendo ser incluídas no diagnóstico e tratamento da Síndrome do Gato Paraquedista (FARIA, 2003; VNUK *et al*.., 2004; MERBL *et al*.., 2013).

Em 1987, Whitney e Mehlhaff observaram que traumas torácicos como pneumotórax e/ou contusão pulmonar, estão presentes em 90% dos gatos que sofreram queda de grandes alturas, em seguida com 57%, estão às lesões faciais já citadas, com 39% as lesões em extremidades, choque em 24% dos casos e por último, 17% com hipotermia (WHITNEY; MEHLHAFF, 1987).

2.5 Causas e prognósticos das lesões mais comuns

A altura da queda é fator predisponente à SGP, pois ao caírem de uma altura maior que de um prédio de seis andares, os felinos induzem a postura quadrupedal, como podem simular um esquilo voador, esticando os membros, caracterizando o aspecto aplainado ou de um paraquedas. Esse posicionamento do felino é uma tentativa de reduzir a velocidade de impacto na queda, o que minimiza as lesões, distribuindo o impacto por todo o corpo (FARIA, 2003).

Todavia, em quedas de alturas menores ou iguais a seis andares são identificadas lesões mais graves, pois não proporcionam tempo suficiente para o felino mudar sua postura corporal, em busca de diminuir a velocidade da queda. Consequentemente, lesões na cabeça, rosto e coluna vertebral, foram as mais comuns (OXLEY; MONTROSE, 2016; PAPAZOGLOU, 2001).

De acordo com os estudos feitos sobre a síndrome, concluiu-se que a causa da morte desses felinos está diretamente relacionada ao choque e a dificuldade respiratória, devido ao trauma torácico (WHITNEY; MEHLHAFF, 1987).

O prognóstico dos gatos que caem de grandes alturas, é desfavorável, sem contar com os felinos que sofreram eutanásia por razões pessoais do tutor (PRATSCHKE; KIRBY, 2002; WHITNEY; MEHLHAFF, 1987).

2.6 Atendimento e conduta emergencial

Após a ocorrência dos fatores de risco, o animal acidentado deve ser atendido com urgência. No ambiente clínico, ressurge o fator predisponente do estresse por estar num ambiente diferente e fora da rotina, o que pode levar o felino ao limite da sua capacidade respiratória e cardíaca. Deste modo, a abordagem terapêutica da SGP também envolve a eliminação do estresse no manejo e no ambiente, para a estabilização do paciente, sendo necessário realizar exames diagnósticos conclusivos, como radiografia e ultrassonografia (RABELO, 2013).

2.7 Triagem e abordagem do paciente

Nos casos de triagem, deve ser realizada a estabilização do animal e posteriormente deve-se realizar a avaliação da sensação de dor e avaliação ortopédica, para possível identificação de fraturas ou outros traumas (MEESON; CORR, 2011). A anamnese do felino acometido por SGP deve ser feita concomitantemente ao exame físico e duas informações importantes precisam ser coletadas: quando a queda ocorreu e de qual andar. Outro ponto relevante é saber se o quadro do animal melhorou ou piorou desde o acontecimento até o momento em que ele chegou ao atendimento de emergência (FARIA, 2003).

2.8 Métodos de diagnóstico

Nos casos de triagem, deve ser realizada a estabilização do animal e posteriormente deve-se realizar a avaliação da sensação de dor e avaliação ortopédica, para possível identificação de fraturas ou outros traumas (MEESON; CORR, 2011). A anamnese do felino acometido por SGP deve ser feita concomitantemente ao exame físico e duas informações importantes precisam ser coletadas: quando a queda ocorreu e de qual andar. Outro ponto relevante é saber se o quadro do animal melhorou ou piorou desde o acontecimento até o momento em que ele chegou ao atendimento de emergência (FARIA, 2003).

2.9 Abordagem Terapêutica

A abordagem terapêutica em casos de pacientes graves com contusão pulmonar é fundamentada na oxigenoterapia, fluidoterapia e analgesia adequada à situação (JACKSON; DROBATZ, 2004).

Um levantamento feito sobre felinos com SGP comprova que 48% dos animais permanecem na internação durante 24 horas. Pacientes que apresentaram choque foram internados por um período mais longo do que aqueles com ausência de choque, assim como os gatos que sofreram fraturas tiveram a necessidade de terapia intensiva e cirurgia corretiva (MERBL, 2013). Animais que sofrem trauma pulmonar com contusão leve recuperam-se em 36 até 48 horas, somente se houver: monitoramento da oximetria, fármacos analgésicos e repouso. Em casos de pneumotórax associado, além da toracocentese ou drenagem torácica, o monitoramento pode ser necessário por até 72 horas (RAISER, 1999).

Em animais com SGP, felinos com trauma moderado e queda na pressão parcial de oxigênio (PaO2), recomenda-se oxigenação, analgesia e repouso. Quando o trauma for grave, o prognóstico torna-se reservado e deve ser orientada a possibilidade da eutanásia, em casos em que o animal não reaja à terapia instruída inicialmente (NUNES, 2015; RAISER *et al*.., 1999).

Pacientes que não apresentam comprometimento do sistema respiratório após 48 horas do trauma torácico têm um prognóstico favorável e possivelmente não sofreram contusão pulmonar severa. Porém, animais que apresentem dificuldades respiratórias, precisem de ventilação mecânica, ou que sejam hemodinamicamente instáveis, exibem um prognóstico mais reservado (NUNES, 2009; HOLOWAYCHUK, 2006).

2.10 Prevenção da Queda

Os politraumatismos e os óbitos por SGP podem ser evitados adotando medidas fáceis de serem realizadas. (FARIA, 2003). A prevenção dessa síndrome se baseia na instrução do tutor do felino em relação ao manejo e à reorganização do espaço físico em que o felino irá morar. Deve-se aconselhar ao tutor a permanecer com as janelas fechadas ou colocar telas de proteção para felinos, não deixar que o animal acesse a área da varanda sem supervisão, principalmente os mais jovens, além de aconselhar a castração, pois diminui a necessidade que o animal sente de sair de casa (OXLEY; MONTROSE, 2016).

3 CONSIDERAÇÕES FINAIS

A Síndrome do Gato Paraquedista está se tornando cada vez mais comum devido à urbanização das cidades, onde os prédios estão ganhando cada vez mais espaço. De acordo com a literatura, o aumento no número de casos está relacionado com a urbanização das cidades e, principalmente, como os fatores de estresse podem influenciar no acometimento desses acidentes, levando em consideração o temperamento extremamente sensível dos felinos a mudanças no ambiente em que vivem e se fatores como idade, raça, sexo e sazonalidade possuem alguma influência.

Portanto, é importante o reconhecimento das principais lesões acometidas, suas causas e o prognóstico das mais comuns. Quanto à triagem no caso de um felino com SGP, esta deve ser considerada emergência grave, pois o trauma pode levar o gato a um estado crítico de saúde ou levar ao óbito, devendo ser feita a estabilização do paciente antes de qualquer outro procedimento.

Bem como, o Médico Veterinário, após reconhecimento da SGP, deve utilizar como forma de confirmação dos traumas, os diagnósticos por imagem. Dessa forma, poderá recomendar o melhor protocolo terapêutico para o caso em questão, onde precisará ter fluidoterapia, oxigenoterapia e analgesia adequada, além do possível tratamento cirúrgico em casos de fraturas e rupturas abdominais.

Desta forma, a literatura enfatiza que as medidas de prevenção são consideradas relativamente simples e se baseiam na educação dos tutores quanto ao manejo do felino, devendo instalar telas de proteção no ambiente em que o animal vive e evitar mudanças na rotina do animal.

REFERÊNCIAS

BEAL, M. W. **Emergency Approach to Thoracic Trauma**. 7. *European Veterinary Emergency and Critical Care Society*, Gothenburg, Sweden, 2008.

BONNER, S. E. **Orofacial manifestations of high-rise syndrome in cats: A retrospective study of 84 cases**. *Journal of Veterinary Dentistry*, v. 29, n. 1, p. 10-18, 2012.

BOUNDRIEAU, R. J. **High-rise syndrome in cats. In: 12th ESVOT Congress**, Munich, 10th -12th September, 2004. *Proceedings*. Munich: A. Vezzoni, M. Schramme, 2004. p. 24-25.

DUPRE, G. **High-rise syndrome: Retrospective study on 413 cats**. *Veterinary Surgery*, v. 24, p. 294, 1995.

FARIA, M. L. E. **Síndrome do Gato Paraquedista: Traumatismo por Queda**. In: DE SOUZA, Heloisa Justen M. *Coletâneas em medicina e cirurgia felina*. São Paulo: LF Livros, 2003. cap. 33, p. 405-422.

FLAGSTAD, A.; ARNBJERG, J.; JENSEN, S. E. **Feline high-rise syndrome in the greater metropolitan area of Copenhagen**. A four-year retrospective study. *The European Journal of Companion Animal Practice*, v. 9, p. 165-171, 1998.

GHEREN, M. W. et al. **Síndrome da queda de grande altura em gatos: 43 casos atendidos no município do Rio de Janeiro**. *Brazilian Journal of Veterinary Medicine*, v. 39, n. 3, p. 182-189, 2017.

GORDON, L. E.; THACHER, C. K. **High-rise syndrome in dogs: 81 cases** (1985-1991). *Journal of the American Veterinary Medical Association*, v. 1, p. 1993.

GRACE, S. F.; TILLEY, L. P. **O paciente felino**. 3. ed. São Paulo: Manole, 2009. p. 134-135.

HOLOWAYCHUK, M. K. et al. Pulmonary contusion. In: ***Standards of Care: Emergency and Critical Care Medicine***. Department of Clinical Sciences, North Carolina State University, USA, p. 8-10, 2006.

JACKSON, C. B.; DROBATZ, K. J. Pulmonary contusion. In: KING, L. G. (Ed.). ***Textbook of respiratory disease in dogs and cats***. Oxford: Elsevier, 2004. p. 472-480.

LIEHMANN, L. M.; DÓRNER, J.; HITTMAIR, K. M. **Pancreatic rupture in four cats with high-rise syndrome**. *Journal of Feline Medicine and Surgery*, v. 14, n. 2, p. 131-137, 2012.

MACPHAIL, C. M. Pulmões e parede torácica. In: FOSSUM, T. W. ***Cirurgia de pequenos animais***. 4. ed. Rio de Janeiro: Elsevier, 2014. cap. 30, p. 958-990.

MEESON, R.; CORR, S. **Management of pelvic trauma: Neurological damage, urinary tract disruption and pelvic fractures**. *Journal of Feline Medicine & Surgery*, v. 13, n. 5, p. 347-361, 2011.

MERBL, Y. et al. **Epidemiological, clinical, and hematological findings in feline high-rise syndrome in Israel: A retrospective case-controlled study of 107 cats**. *Israel Journal of Veterinary Medicine*, v. 68, n. 1, p. 28-37, 2013.

NUNES, B. F. F. ***Trauma torácico: fisiopatologia e prevalência de lesões intratorácicas em canídeos e felídeos politraumatizados no Hospital Veterinário do Porto: utilidade da troponina cardíaca I no diagnóstico de lesões intratorácicas.*** **2009**. Trabalho de conclusão de curso (Graduação em Medicina Veterinária) - Universidade Técnica de Lisboa, Faculdade de Medicina Veterinária, Lisboa.

OXLEY, J.; MONTROSE, T. **High-rise syndrome in cats**. *Veterinary Times*, v. 46, p. 10-12, out. 2016.

PAPAZOGLOU, L. G. **High-rise syndrome in cats: 207 cases** (1988-1998). 2001.

PRATSCHKE, K. M.; KIRBY, B. M. **High rise syndrome with impalement in three cats.** *Journal of Small Animal Practice*, v. 43, n. 6, p. 261-264, 2002.

RABELO, R. ***Emergências em pequenos animais: condutas clínicas e cirúrgicas no paciente grave***. São Paulo: Elsevier Brasil, 2013. cap. 41, p. 579.

RAISER, A. G. **Pneumotórax traumático em cães e gatos**. *Arquivo Brasileiro de Medicina Veterinária e Zootecnia*, v. 51, n. 1, p. 57-66, 1999.

ROBINSON, G. W. **The right rise trauma syndrome in cats**. *Feline Practice*, n. 6, p. 40-43, 1976.

RODAN, I.; HEATH, S. ***Feline Behavioral Health and Welfare***. St. Louis: Elsevier, 2016. p. 14.

VNUK, D. et al. **Feline high-rise syndrome: 119 cases** (1998-2001). *Journal of Feline Medicine and Surgery*, v. 6, n. 5, p. 305-312, 2004.

WHITNEY, W. O.; MEHLHAFF, C. J. **High-rise syndrome in cats**. *Journal of the American Veterinary Medical Association*, v. 191, n. 11, p. 1399-1403, 1987.

Página 69. DOI: 10.47242/978-65-87959-48-1-6

INSUFICIÊNCIA PANCREÁTICA EXÓCRINA NA ESPÉCIE CANINA

Arthur Moura Gomes
Universidade de Fortaleza, Fortaleza – Ceará
https://orcid.org/0009-0006-8628-720X
http://lattes.cnpq.br/8515842008718197

Bianca Sales Lima de Oliveira
Universidade de Fortaleza, Fortaleza – Ceará
https://orcid.org/0009-0001-9922-130X
https://lattes.cnpq.br/2080768322672366

Daniel Araújo Parente
Universidade de Fortaleza, Fortaleza – Ceará
https://orcid.org/0009-0007-0691-5585
http://lattes.cnpq.br/3865885961104413

Daniel Veras Protasio
Universidade de Fortaleza, Fortaleza – Ceará
https://orcid.org/0009-0007-1984-2629
https://lattes.cnpq.br/9798728851525169

Maria Clara Morais Camara
Universidade de Fortaleza, Fortaleza – Ceará
https://orcid.org/0000-0001-6214-5510
https://lattes.cnpq.br/2528308543013170

Artur Diniz Albuquerque
Centro Universitário Chritus - Unichristus
https://orcid.org/0000-0001-9441-4586
http://lattes.cnpq.br/0791629741817095

Manoelina Nazareth Porfirio de Souza
Universidade de Fortaleza, Fortaleza – Ceará
https://orcid.org/0009-0001-0603-2308
http://lattes.cnpq.br/7288615810555470

Paulo Ricardo Monteiro Araújo
Universidade de Fortaleza, Fortaleza – Ceará
https://orcid.org/0000-0003-0083-3259
http://lattes.cnpq.br/3509338269028327

Bruno Galvão de Matos Brito
Universidade de Fortaleza, Fortaleza – Ceará
https://orcid.org/0000-0003-0196-3928
http://lattes.cnpq.br/5578587127877797

Francisco Esmaile de Sales Lima
Universidade Estadual do Ceará, Fortaleza – Ceará
https://orcid.org/0000-0002-0964-1977
http://lattes.cnpq.br/9599710089136423

Lívia Shell Wanderley
Universidade de Fortaleza, Fortaleza – Ceará
Centro Universitário Christus – Fortaleza, Ceará
https://orcid.org/0000-0002-6968-2607
http://lattes.cnpq.br/2566258711042016

Fernanda Cristina Macedo Rondon
Universidade de Fortaleza, Fortaleza – Ceará
Centro Universitário Christus – Fortaleza, Ceará
https://orcid.org/0000-0003-3797-2682
http://lattes.cnpq.br/5497406962684833

Informações sobre o artigo:

Recebido em:
15/08/2024

Aceito em:
28/08/2024

Data de publicação:
26/09/2024

Palavras-chave:

Deficiência

Exócrina

Insuficiência

Pâncreas

Raça

RESUMO

A insuficiência pancreática exócrina (IPE) é a inadequada secreção de enzimas pancreáticas causando dificuldade na absorção e na digestão de alimentos, comum em algumas raças, como pastores alemães, collies de pelo longo, chow chow, entre outras, caracteriza-se por ser uma patologia hereditária, sendo assim, recomendado que os cães não se reproduzam. O conhecimento sobre as particularidades das raças é fundamental para uma boa aplicabilidade clínica, sendo de grande serventia para um diagnóstico definitivo, como em casos de IPE. Levando em conta que uma raça seja predisposta, se torna comum que sem o devido conhecimento o diagnóstico acabe ficando muitas vezes inconclusivo, já que existem similaridades com outras patologias. Desta forma, este trabalho tem como objetivo elaborar uma revisão de literatura para auxiliar na divulgação da IPE e proporcionar informações atuais para fornecer subsídios para um diagnóstico correto e protocolo terapêutico adequado.

EXOCRINE PANCREATIC INSUFFICIENCY IN CANINE SPECIES

Keywords:

Disability

Exocrine

Insufficiency

Pâncreas

Race

ABSTRACT

Exocrine pancreatic insufficiency (EPI) is the inadequate secretion of pancreatic enzymes causing difficulty in the absorption and digestion of food, common in some breeds, such as German shepherds, long-haired collies, chow chow, among others, characterized by being a hereditary pathology, therefore, it is recommended that dogs do not breed. The knowledge about the particularities of the races is fundamental for a good clinical applicability, being of great use for a definitive diagnosis, as in cases of EPI. Considering that a race is predisposed, it is common that without proper knowledge, the diagnosis often ends up being inconclusive, since there are similarities with other pathologies. Thus, this work aims to prepare a literature review to assist in the dissemination of EPI and provide current information to provide subsidies for a diagnosis and of an appropriate therapeutic protocol.

1 INTRODUÇÃO

O pâncreas é um órgão localizado anatomicamente na parte dorsal da cavidade abdominal, no antímero direito, sinestésico ao duodeno. Sua parte exócrina é responsável pela secreção do suco pancreático, composto por enzimas digestivas que desembocam no duodeno, por meio dos ductos biliares, já a parte endócrina, responsável pela produção de hormônios, como a insulina e o glucagon (KÖNIG; LIEBICH, 2021).

A Insuficiência Pancreática Exócrina (IPE) é uma condição em que o pâncreas secreta de forma inadequada as enzimas pancreáticas, devido à ocorrência de uma atrofia acinar pancreática, por meio de uma destruição imunomediada. Outras possíveis causas de IPE, porém menos comuns são: por pancreatite crônica terminal e obstrução de ducto pancreático. (JERICÓ; KOGIKA; ANDRADE NETO, 2014; WESTERMARCK; WIBERG, 2012).

São sinais clínicos comuns a IPE: diarreias pastosas, volumosas e amareladas, um aumento na frequência de defecações, com presença de alimentos mal digeridos (WESTERMARCK; WIBERG, 2012).

O diagnóstico de IPE não é simples e se torna impreciso por ser uma patologia sem sinais clínicos específicos, há a necessidade de diagnóstico diferencial para outras patologias: de origem helmíntica ou bacteriana, e boa anamnese e avaliação clínica (WATSON, 2012; WESTERMARCK; WIBERG, 2012).

A terapêutica para casos de IPE é principalmente, por terapia de suporte e reposição enzimática. Normalmente, mudanças na alimentação do animal são suficientes para trazer uma estabilidade e a recuperação deste, (GERMAN, 2012; WESTERMARCK; WIBERG, 2012).

O campo de pesquisa sobre a Insuficiência Pancreática Exócrina ainda é bem limitado, havendo poucos estudos, por vezes a patologia se torna ignorada ou esquecida no ambiente clínico, sendo observado uma carência na discussão e divulgação durante a formação acadêmica. Devido a atual e progressiva expansão da medicina veterinária no mundo, é de enorme importância que tenha novos estudos e informações sobre Insuficiência Pancreática Exócrina, dando ênfase a uma doença que atinge diversas raças, sendo configurada como uma das ocorrências de distúrbios gastrintestinais.

2 METODOLOGIA

2.1 Etiopatogenia

A insuficiência pancreática exócrina (IPE) é uma doença crônica, causando alterações no sistema digestório, especificamente no intestino delgado. Toda a desordem causadas pela IPE é decorrente da secreção inadequada de enzimas pancreáticas pelo pâncreas exócrino, parte essa do pâncreas que na maioria dos casos está sendo afetado devido uma atrofia acinar pancreática (AAP), porém a literatura comprova que há outras explicações para IPE, como em casos raros devido uma pancreatite crônica e ainda tão raros quantos, devido uma neoplasia pancreática (WESTERMARCK; WIBERG, 2012).

Existem outros fatores que estão relacionados a IPE, como as raças, a idade e o gênero. Em relação às raças, existem as que mais estão predispostas por meio de estudos conduzidos por associações americanas e europeias, foram comprovados que as raças King Charles Cavalier, Chow Chows, Cocker Spaniels, Pastor Alemão, Collie de pelo longo e West Highland White Terriers, sendo que os pastores alemães representam cerca de 60% dos casos entre as raças descritas. A idade também se torna um fator predisponente, sendo que normalmente, a doença começa a se manifestar em torno dos três anos de idade, porém algumas variações podem acontecer, certos animais apresentam manifestações clínicas mais cedo, em meses, por exemplo ou mais tarde, numa fase geriátrica do animal (GERMAN, 2012).

Em relação gênero, já foi descrito na literatura que dentre os casos de IPE as fêmeas são as que mais sofrem da doença, comprovando a predisposição, exceto Pastor Alemão (JERICÓ; KOGIKA; ANDRADE NETO, 2014; GERMAN, 2012).

2.2.1 Atrofia Acinar Pancreática (AAP)

Sendo a principal causa da Insuficiência Pancreática Exócrina, a Atrofia Acinar Pancreática é uma patologia imunomediada, onde as células acinares produtoras de enzima digestiva, especificamente células da porção exócrina do pâncreas, serão seletivamente destruídas e assim levando a inadequada secreção de enzimas digestivas (GERMAN, 2012; WESTERMARCK; WIBERG, 2012).

Dividida em fases subclínica e clínica, a AAP subclínica o pâncreas apresenta uma diversificação no tecido, pela presença de tecidos normais e atrofiadas, não havendo áreas

fibrosas ou hemorrágicas, no processo microscópico é comum haver a presença de inflamação linfocítica nas porções atrofiadas e uma gradual destruição das remanescentes estruturas acinares junto a uma reação inflamatória. Na fase clínica o pâncreas é descrito com um formato fino e transparente, sem sinal de fibrose, já a porção glandular, quase não é reconhecível e os ductos são claramente visíveis. De uma forma microscópica não há mais tecido acinar normal, somente tecido atrofiado, também comum que partes de tecido em excesso acabam sendo substituídas por tecido adiposo. A parte endócrina do pâncreas mantém-se intacta (WESTERMARCK; WIBERG, 2012).

2.1.2 Pancreatite Crônica

Raramente causa do desenvolvimento da IPE, a pancreatite crônica é uma doença inflamatória e irreversível, diante disso, o quadro dos animais que estão nessa condição já teve de 80 a 90% do seu órgão comprometido, causando a perda de função do órgão, dor, órgão diminuído e atrofiado (WESTERMARCK; WIBERG, 2012; WATSON, 2012).

Há uma progressiva destruição da porção exócrina do pâncreas, assim causando uma IPE, diferente da AAP, a porção endócrina do pâncreas também é comprometida, levando o animal a desenvolver Diabetes mellitus (WATSON, 2012).

2.2 Sinais Clínicos

As principais manifestações clínicas da IPE são devidas a uma carência na digestão e absorção de nutrientes, devido a inadequada secreção das enzimas pancreáticas, por exemplo, proteínas que deveriam ser dissolvidas pelas proteases, liberadas pelo pâncreas, se acumulam e acabam servindo de fonte de energia para as bactérias do intestino delgado, da mesma forma as gorduras, a lipase que deveria digeri-la não é liberada, levando a uma disputa das bactérias contra o intestino, dessa forma causando diarreias, fezes amolecidas e com presença de alimentos (WESTERMARCK; WIBERG, 2012).

A deficiência nutricional é um dos pontos, ou senão, o mais importante para os animais, pois a partir desse momento, o sistema do animal começa a não desenvolver suas funções básicas, a falta dos muitos nutrientes afetam o animal de diferentes formas, sendo a mais visível a perda de peso excessiva (caquexia), o animal se alimenta em excesso, mas não ganha peso, desenvolvimentos distúrbios alimentares, por exemplo, coprofagia e parorexia,

na tentativa de combater a deficiência (TORESSON et al., 2021; JERICÓ; KOGIKA; ANDRADE NETO, 2014).

2.3 Diagnóstico

Para o diagnóstico da Insuficiência Pancreática Exócrina é feito a junção das informações obtidas na consulta, avaliando histórico e sinais clínicos, junto a exames complementares. Para a análise de um animal com IPE, testes mais comuns, como hemograma e bioquímicos, são dispensáveis, pois não mostram nenhuma alteração conclusiva para o diagnóstico, assim como, testes que analisam as atividades enzimáticas da lipase e amilase ou os que analisem a função pancreática, tanto no sangue ou nas fezes, devido não apresentarem resultados fidedignos, já que podem apresentar uma reatividade a sinais de má digestão ou doenças intestinais recorrentes (JERICÓ; KOGIKA; ANDRADE NETO, 2014).

Até o momento, somente um teste é o aceitável como conclusivo para o diagnóstico de IPE, o Teste de Imunorreatividade Sérica da Tripsina e do Tripsinogênio (TLI), teste esse que avalia a concentração do tripsinogênio, determinando, o quanto da concentração consegue ser sintetizada no pâncreas, dessa forma, destacando o quanto da porção exócrina está comprometida. Para fins de valores referências, o resultado de concentração é considerado baixo quando atinge 2,5 ng/ mL, enquanto os valores referentes como normais são 5,7 a 45,2 ng/ mL (WESTERMARCK; WIBERG, 2012).

2.4 Tratamento

A terapêutica para a IPE é de característica multimodal, dando ênfase na reposição e suplementação enzimática. A terapia enzimática, será a reposição das enzimas pancreáticas que uma paciente com IPE, não mais produz em quantidade necessária, havendo assim necessidade da suplementação de enzimas digestivas, podendo serem ofertadas em formas de cápsulas, em pó ou em oferta de alimentação natural (pâncreas suíno), cada forma com sua eficiência de absorção, devido as enzimas serem sensíveis ao pH ácido (KENNEDY; WILLIAMS, 2012; GERMAN, 2012; WESTERMARCK; WIBERG, 2012).

Além do suporte enzimático, animais com IPE devem apresentar uma alteração dietética, que na composição, sejam altamente digestivas, com menos fibras e menos gorduras, pois influenciam na diminuição dos gases e borborigmos, no volume e frequência

das fezes e no reparo aos danos à mucosa intestinal. A diminuição na ingestão da gordura promoverá ao animal um equilíbrio entre, quantidade de gordura ofertada e a absorção, tendo em vista que o animal terá sua absorção nutricional diminuída pelo resto da vida (JERICÓ; KOGIKA; ANDRADE NETO, 2014; WESTERMARCK; WIBERG, 2012).

Além da suplementação enzimática e da mudança dietética, animais com IPE sofrem de deficiência vitamínica, podendo desencadear quadros secundários de doenças por hipovitaminoses. Vitaminas E, K e B12 devem ser suplementadas, pois são as que principalmente estão em déficit no animal (TORESSON et al., 2021; JERICÓ; KOGIKA; ANDRADE NETO, 2014; KENNEDY; WILLIAMS, 2012).

Para o controle da proliferação bacteriana no intestino, pode ser instituídos certos protocolos antibióticos, como Metronidazol, Oxitetraciclina e Tilosina, causando a redução das bactérias que estão em disputa com organismo pelos nutrientes (DAVISON, 2015; JERICÓ; KOGIKA; ANDRADE NETO, 2014; WESTERMARCK; WIBERG, 2012).

3 CONSIDERAÇÕES FINAIS

Com o levantamento de dados, conclui-se que endocrinopatias são doenças que promovem alteração morfológica e fisiológica, elevando, assim, a possibilidade no desenvolvimento de problemas secundários, como novas doenças ou agravar outras patologias que o animal possa apresentar.

Sendo assim, interessante analisarmos o quanto a Insuficiência Pancreática Exócrina – IPE altera o sistema animal, considerando que a maior parcela do pâncreas exócrino já está comprometida e se encontrando em estado irreversível na maioria dos casos.

Os casos de Insuficiência Pancreática Exócrina não têm tanto destaque na literatura, e não apresentam estudos atualizados recentes, considerando que, no decorrer da pesquisa, os poucos estudos ainda fazem referências às pesquisas anteriores à primeira década dos anos 2000.

Sendo comum a dificuldade no diagnóstico, destaca-se que muitos veterinários desconhecem da patologia, demorando na conclusão do diagnóstico ou até mesmo não fechando um diagnóstico preciso, também devido à similaridade com outras patologias do sistema digestório.

Portanto, é necessário que a comunidade acadêmica inicie pesquisas e promoções acerca da patologia, haja vista sua grande incidência de casos e a falta de profissionais aptos

a realizar o exame específico para patologia (Teste de Imunorreatividade por Tripsina Sérica), um exame que não necessita de alta complexidade na sua realização, o qual, realizado cedo, pode causar um diagnóstico precoce, iniciando um tratamento preciso no animal, e vindo a prolongar a vida do animal.

REFERÊNCIAS

DAVISON, L. J. **Diabetes mellitus and pancreatitis - cause or effect?** *Journal of Small Animal Practice*, v. 56, n. 1, p. 50-59, jan. 2015. Wiley.

GERMAN, Alexander J. **Exocrine pancreatic insufficiency in the dog: breed associations, nutritional considerations, and long-term outcome**. *Topics in Companion Animal Medicine*, v. 27, n. 3, p. 104-108, ago. 2012. Elsevier BV.

ISAIAH, Anitha; PARAMBETH, Joseph Cyrus; STEINER, Jörg M.; LIDBURY, Jonathan A.; SUCHODOLSKI, Jan S. **The fecal microbiome of dogs with exocrine pancreatic insufficiency**. *Anaerobe*, v. 45, p. 50-58, jun. 2017. Elsevier BV.

JERICÓ, Márcia M.; KOGIKA, Márcia M.; NETO, João Pedro de A. ***Tratado de Medicina Interna de Cães e Gatos***. 2 vols. [S.l.]: Grupo GEN, 2014. E-book. ISBN 978-85-277-2667-2.

KENNEDY, Olesia C.; WILLIAMS, David A. **Exocrine pancreatic insufficiency in dogs and cats: online support for veterinarians and owners**. *Topics in Companion Animal Medicine*, v. 27, n. 3, p. 117-122, ago. 2012. Elsevier BV.

KÖNIG, Horst E.; LIEBICH, Hans-Georg. ***Anatomia dos Animais Domésticos: Texto e Atlas Colorido***. Grupo A, 2021. E-book. ISBN 9786558820239.

TORESSON, Linda; STEINER, Joerg M.; SPODSBERG, Eva; OLMEDAL, Gunilla; SUCHODOLSKI, Jan S.; LIDBURY, Jonathan A.; SPILLMANN, Thomas. **Effects of oral cobalamin supplementation on serum cobalamin concentrations in dogs with exocrine pancreatic insufficiency: a pilot study**. *The Veterinary Journal*, v. 269, p. 105619, mar. 2021. Elsevier BV.

WATSON, Penny. **Chronic pancreatitis in dogs**. *Topics in Companion Animal Medicine*, v. 27, n. 3, p. 133-139, ago. 2012. Elsevier BV.

WESTERMARCK, Elias; WIBERG, Maria. **Exocrine pancreatic insufficiency in the dog: historical background, diagnosis, and treatment**. *Topics in Companion Animal Medicine*, v. 27, n. 3, p. 96-103, ago. 2012. Elsevier BV.

Página 77. DOI: 10.47242/978-65-87959-48-1-7

COMPLEXO TENÍASE/ CISTICERCOSE E SUAS IMPLICAÇÕES NA INSPEÇÃO SANITÁRIA E NA SAÚDE ÚNICA

Bruna Lima de Oliveira
Universidade de Fortaleza, Fortaleza – Ceará
https://orcid.org/0009-0004-8769-1664
http://lattes.cnpq.br/7523805434123241

Suzany Barbosa de Queiroz
Universidade de Fortaleza, Fortaleza – Ceará
https://orcid.org/0009-0007-1291-2452
http://lattes.cnpq.br/3805549789820143

Bianca Sales Lima de Oliveira
Universidade de Fortaleza, Fortaleza – Ceará
https://orcid.org/0009-0001-9922-130X
https://lattes.cnpq.br/2080768322672366

Daniel Araújo Parente
Universidade de Fortaleza, Fortaleza – Ceará
https://orcid.org/0009-0007-0691-5585
http://lattes.cnpq.br/3865885961104413

Daniel Veras Protasio
Universidade de Fortaleza, Fortaleza – Ceará
https://orcid.org/0009-0007-1984-2629
https://lattes.cnpq.br/9798728851525169

Maria Clara Morais Camara
Universidade de Fortaleza, Fortaleza – Ceará
https://orcid.org/0000-0001-6214-5510
https://lattes.cnpq.br/2528308543013170

Artur Diniz Albuquerque
Centro Universitário Christus - Unichristus
https://orcid.org/0000-0001-9441-4586
http://lattes.cnpq.br/0791629741817095

Manoelina Nazareth Porfirio de Souza
Universidade de Fortaleza, Fortaleza – Ceará
https://orcid.org/0009-0001-0603-2308
http://lattes.cnpq.br/7288615810555470

Bárbara Mara Bandeira Santos de Oliveira
Universidade de Fortaleza, Fortaleza – Ceará
https://orcid.org/0000-0002-7677-1536
http://lattes.cnpq.br/4969689286530696

Paulo Ricardo Monteiro Araújo
Universidade de Fortaleza, Fortaleza – Ceará
https://orcid.org/0000-0003-0083-3259
http://lattes.cnpq.br/3509338269028327

Leonardo Tondello Martins
Universidade de Fortaleza, Fortaleza – Ceará
http://lattes.cnpq.br/1631362520314991

Lívia Shell Wanderley
Universidade de Fortaleza, Fortaleza – Ceará
Centro Universitário Christus – Fortaleza, Ceará
https://orcid.org/0000-0002-6968-2607
http://lattes.cnpq.br/2566258711042016

Fernanda Cristina Macedo Rondon
Universidade de Fortaleza, Fortaleza – Ceará
Centro Universitário Christus – Fortaleza, Ceará
https://orcid.org/0000-0003-3797-2682
http://lattes.cnpq.br/5497406962684833

Informações sobre o artigo:

Recebido em:
15/08/2024

Aceito em:
28/08/2024

Data de publicação:
26/09/2024

Palavras-chave:

Cysticercus bovis

Cysticercus cellulosae

Parasitemia

Taenia saginata

Taenia solium.

RESUMO

O complexo teníase/cisticercose envolve aspectos da saúde humana e saúde animal, devido a relação que desempenham na produção animal através da inspeção e na vigilância sanitária e epidemiologia pois a presença desta doença é um indicativo de falhas na prevenção primária. Portanto, conhecer os fatores envolvidos para a disseminação e identificação desta doença são fundamentais. Dessa forma o objetivo deste trabalho é descrever o complexo teníase/ cisticercose suína e sua importância na defesa sanitária e na saúde única, mostrando o papel fundamental do veterinário em fornecer alimentos seguros para a população. Trata-se de um projeto do tipo observacional, sendo uma revisão de literatura. Onde a pesquisa foi por meio da base de dados do Unifor Online - Biblioteca digital, Portal de Periódicos CAPES, Elsevier, Google Acadêmico, *Scientific Eletronic Library Online (Scielo)* e *National Library of Medicine (Pubmed)*, destacando os dados mais recentes para possibilitar uma atualização de informações essenciais para o médico veterinário.

TAENIASIS/CYSTICERCOSIS COMPLEX AND ITS IMPLICATIONS IN SANITARY INSPECTION AND IN UNIQUE HEALTH

Keywords:

Cysticercus bovis

Cysticercus cellulosae

Parasitemia

Taenia saginata

Taenia solium.

ABSTRACT

The taeniasis/cysticercosis complex involves aspects of human health and animal health, due to the relationship they play in animal production through inspection and health surveillance and epidemiology, as the presence of this disease is an indication of failures in primary prevention. Therefore, knowing the factors involved in the spread and identification of this disease is essential. Consequently, the objective of this work is to describe the taeniasis/cysticercosis complex and its importance in sanitary defense and unique health, showing the fundamental role of the veterinarian in providing safe food for the population. This is an observational project, being literature review. Where the research was be through the database of the Unifor Online - Digital Library, CAPES Journal Portal, Elsevier, Academic Google, Scientific Electronic Library Online (Scielo) and National Library of

Medicine (PubMed), highlighting the most recent data to provide an update of essential information for the veterinarian.

1 INTRODUÇÃO

O complexo teníase/ cisticercose é considerado uma zoonose e gera impactos na saúde animal e humana, e em áreas como a produção e saúde pública, sendo de fundamental importância a ação do médico veterinário em métodos de diagnóstico, inspeção sanitária, promoção em saúde pública e defesa sanitária animal (Toledo et al., 2018). A doença é causada pelos parasitos *Taenia solium* em suínos e *Taenia saginata* em bovinos (Monteiro, 2017) e promove redução econômica no contexto do agronegócio advindo de falhas em medidas sanitárias primárias, como a falta de saneamento básico (Taylor; Coop; Wall, 2017).

Os suínos desempenham o papel de hospedeiro intermediário no ciclo de transmissão, e o ser humano, o hospedeiro definitivo, no caso da teníase humana (Batista, 2020) onde há ingestão de larvas presentes em carne crua ou mal-cozida, que se desenvolvem no trato gastrointestinal e se fixam ao intestino delgado para tornar-se um adulto (Monteiro, 2017). O humano infectado age como transmissor no ciclo ao depositar seus dejetos com proglotes gravídicas no meio ambiente. Os animais irão ingerir esses ovos que vão evoluir para fase larval e afetar diferentes sistemas do corpo do hospedeiro intermediário (Toledo et al., 2018).

A espécie *Taenia solium* pode ter o ser humano como hospedeiro intermediário, quando entra em contato alimentos contaminados com ovos, como vegetais por exemplo, e assim adquirir a doença chamada cisticercose humana, onde a larva ou cisticerco têm predominância pelo sistema nervoso, musculatura esquelética e articulações (CDC,2019).

O complexo teníase/cisticercose é de grande importância para a saúde pública devido o papel da cisticercose nos animais ser um sinalizador para ocorrência da teníase em seres humanos. Portanto, caracteriza-se como uma antropozoonose endêmica, comprovando ser um problema socioeconômico em diversos países, inclusive no Brasil. Sendo assim, é indispensável o trabalho da inspeção sanitária para o diagnóstico precoce dessa doença nas linhas de inspeção de abatedouros, que possibilita uma ação de vigilância epidemiológica tanto no contexto de defesa sanitária animal quanto na área de saúde pública, sendo fundamental no contexto de saúde única.

2 METODOLOGIA

2.1 Material e Métodos

O estudo foi do tipo observacional retrospectivo, pois se trata de uma revisão de literatura, baseando-se em coleta de dados literários, a fim de ressaltar a importância do complexo Teníase/Cisticercose, destacando e analisando dados mais recentes de forma crítica, possibilitando uma atualização de informações essenciais para o médico veterinário adquirir conhecimento relacionados aos temas estudados e comprovando a importância do profissional médico veterinário na garantia de alimentos de origem animal seguros.

2.2 Taxonomia

Os helmintos estudados neste trabalho pertencem a seguinte classificação, conforme tabela 01:

Reino	Filo	Classe	Ordem	Família	Gênero	Espécie
Animalia	*Platyhelminthes*	*Cestoda*	*Cyclophyllidea*	*Taeniidae*	*Taenia*	*T. solium* *T. saginata*

(Toledo *et al.*, 2018; Monteiro, 2017).

2.3 Morfologia

Não é possível diferenciar os ovo de cada espécie, mas as formas larvais de cisticercos podem; em que o *Cysticercus bovis* não apresenta acúleos e o *Cysticercus cellulosae* sim, destacando que o *C. cellulosae* vindo da *T. solium* possui comprovações de gerar infecção humana (Germano P.; Germano M., 2019) sendo a principal espécie em estudo neste trabalho. Ambas as formas larvais são monoencefálicos com presença de um protoescólex.

Vale ressaltar que a espécie *Taenia solium* apresenta de 800 a 1000 proglotes e em cada proglote gravídica há a eliminação de 50.000 a 100.000 ovos (Taylor; Coop; Wall, 2017).

As tênias adultas possuem uma separação em três partes: o escólex ou cabeça que possui a principal função de fixação; o colo que é a parte não segmentada e se localiza logo após o escólex sendo sua função a de desenvolver novas proglotes a partir de células embrionárias; e o corpo ou estróbilo segmentado em forma de fita composto por diversas

proglotes, e que desempenham papel na alimentação e também reprodutivo (Monteiro, 2017).

Necessário também entender as diferenças entre a *T. solium* transmitida por suínos e a *T. saginata* transmitida por bovinos, em que no parasita adulto da *T. solium* o escólex possui a conformação diferente com rostelo mais ovóide e de ventosas pouco orbiculadas enquanto da *T. saginata* o escólex é mais quadrangular e de ventosas bastante orbiculadas (Rocha *et al.*, 2018).

2.4 Ciclo Biológico

A Teníase e a cisticercose são doenças distintas, contudo pelo fato de o mesmo agente etiológico causá-las podem ser confundidas. E para compreender a diferença entre as doenças teníase e cisticercose é necessário saber como ocorre o ciclo biológico, já que ambas se originam de um mesmo cestódeo (Batista, 2020).

O ciclo é do tipo heteroxeno, ou seja, haverá mais de um hospedeiro durante o desenvolvimento do parasita (Taylor; Coop; Wall, 2017). Os tipos de hospedeiros envolvidos são o hospedeiro intermediário da espécie suína *T. solium* e na bovina a *T. saginata* (Maciel, 2013).

O início do ciclo se dá pela dispersão dos ovos no ambiente através de contaminação por fezes humanas (Marie; Petri, 2021) por esgoto ao céu aberto ou fossas próximas de criadouros ou de hortaliças que servirão de alimento (implica falta de saneamento básico na região). Esses ovos sobrevivem no ambiente por meses até serem ingeridos e dar continuidade ao ciclo, seguindo pelo o estômago dos hospedeiros e através das vilosidades do intestino vai penetrar a corrente sanguínea (Bomtempo *et al.*, 2019) e vai seguir do mesentério para os órgãos, com tropismo por tecidos muscular, subcutâneo e nervoso para formar a larva ou o cisticerco (Germano P.; Germano M., 2019).

A continuidade do ciclo vai acontecer quando o ser humano, hospedeiro definitivo, ingere a carne contaminada mal-cozida com cisticercos viáveis, e o suco gástrico vai dissolver a cápsula que envolve a larva para que ela através do escólex se fixe a mucosa intestinal para desenvolver-se até a fase adulta e recomeçar o ciclo com a eliminação de proglotes grávidas (Bomtempo *et al.*, 2019). Importante ressaltar a atuação do ser humano como hospedeiro definitivo ao dispensar de forma passiva as proglotes nas fezes e infectar o ambiente e

também como hospedeiro intermediário na infecção por formas larvais na cisticercose após ocorrer a ingestão dos ovos por auto infecção ou heteroinfecção.

As formas de infecção podem ser classificadas como:

- Infecção indireta ou heteroinfecção: quando os humanos ingerem os ovos de *T. solium* através de água ou alimentos como verduras contaminados;
- Infecção direta dividida: autoinfecção externa por ingerir ovos através de coprofagia ou falta de higiene e a auto infecção interna que ocorre quando há movimento antiperistálticos e ovos retornam ao estômago e o pH ácido do estômago torna as oncosferas aptas a se disseminar pelo organismo (Monteiro, 2017).

2.5 Sinais clínicos

Os sinais clínicos estão profundamente ligados aos locais em que o parasita está localizado no organismo, e podem ser imperceptíveis. Em humanos a teníase pode ocorrer de forma assintomática ou após alguns meses com perda de peso e dores abdominais devido a inflamação intestinal, já a cisticercose se manifesta de diversas maneiras de acordo com a quantidade de cisticercos como uma insuficiência cardíaca devido miocardite (Taylor; Coop; Wall, 2017) outros exemplos seriam epilepsia, perda da visão ou convulsões por aumento da pressão intracraniana e meningite (Marques; Ortiz, 1972).

Essas respostas imunes chamadas de adquirida, humoral e celular, têm um papel fundamental no reconhecimento do agente etiológico no caso de uma reexposição, como no caso de bezerros infectados por *Cysticercus* sp. que terão maior resistência à reinfecção por esse parasita. Contudo além de específica ela passa a ser mais intensa de acordo com a frequência em que o organismo for exposto (Tizard, 2023).

2.6 Diagnóstico e inspeção sanitária

A Inspeção sanitária *post mortem* desempenha atividade preventiva de alta relevância dentro de um abatedouro frigorífico, é uma das doenças de mais relevância para a saúde pública está a cisticercose (Nogueira *et al., 2014)*, por ter alto predomínio, grandes prejuízos econômicos e retenção de carcaças. O exame para diagnóstico nas linhas de inspeção pós abate se baseia na observação dos cisticercose nos tecidos de preferência do parasita e nas suas características macroscópicas (Martins *et al.*, 2012).

Esse exame diagnóstico na linha de inspeção é uma tarefa bastante significativa e de responsabilidade do médico veterinário ou de auxiliares treinados sob supervisão do médico veterinário. Os cisticercos viáveis apresentam-se em aspecto cístico translúcido, já os cistos calcificados apresentam-se com aparência esbranquiçada e firme ao toque. Essas carcaças sendo diagnosticadas, são encaminhadas ao DIF - Departamento de Inspeção Final, para avaliação e destinação adequada, sendo elas condenação parcial ou total (Mota *et al.*, 2021).

Para diagnosticar a teníase humana é necessário a junção das análises clínicas e epidemiológicas. Na anamnese extrair informações sobre a forma de consumo e região do paciente, pois nem sempre a pesquisa de ovos nas fezes dará positiva (Zeibig, 2014). O mesmo vale para os casos de cisticercose humana, todavia os exames de varredura por tomografia computadorizada e ressonância magnética podem identificar cisticercos em desenvolvimento, e a radiografia e o histopatológico no caso de cisticercos já calcificados (infecção antiga) e associado a análise sorológica do soro ou líquido cefalorraquidiano também firmam o diagnóstico (MS, 2010).

A notificação dos casos de teníase e neurocisticercose é obrigatória e compulsória mensal, de acordo com a Normativa n° 50 de 24/09/2013 do Ministério da Agricultura, Pecuária e Abastecimento (MAPA, 2013).

2.7 Tratamento e controle

O tratamento dessas carnes para consumo deve ser preventivo pelo frio, onde a carcaça será submetida a uma temperatura de -10°C por 10 a 12 dias, ou pelo calor, onde a carcaça será submetida a uma temperatura superior a 57°C, ou salga, submetendo a carcaça em solução salina a 7%, objetivando inviabilizar os cisticercos para que ocorra a inativação dos parasitas (Taylor, Coop, Wall, 2017; MAPA, 2017).

Apesar dessa inspeção nos tecidos acontecer, o Regulamento de Inspeção Industrial e Sanitária de Produtos de Origem Animal, no Artigo 197, determina que carcaças bovinas que tenha pelo menos oito cisto viáveis ou calcificado devem ser condenadas e carcaças suínas que tenham pelo menos dois cistos viáveis ou calcificados também devem ser condenadas (MAPA, 2017).

Em relação ao tratamento médico da teníase em seres humanos é por meio antiparasitários como Albendazol, Niclosamida e Praziquantel; a cisticercose possui um

tratamento focado nos sintomas associado ao antiparasitário ou cirúrgico, a depender da quantidade de cistos sua localização, um exemplo é nos casos de neurocisticercose em que se utiliza anticonvulsivantes (MS, 2010).

Nos animais não há tratamento medicamentoso efetivo, apenas experimentais. O controle e profilaxia e boas práticas de manejo de alimentos são as medidas empregadas (Taylor; Coop; Wall, 2017).

2.8 Epidemiologia

A relação destas doenças com as condições de saneamento e higiene alimentar no Brasil é muito forte, já que a alimentação é a principal fonte de contaminação e disseminação tanto da teníase como da cisticercose suína. O percentual mais alto em regiões rurais se dá pela dificuldade de rastreamento da carne e hábitos de consumo da carne inadequados por falta de conhecimento (Panziera *et al.*, 2017).

Entender que é uma questão endêmica e socioeconômica ajuda a esclarecer a incidência e como a promoção em saúde promove um grande recurso de combate e tratamento do complexo teníase/ cisticercose suína (Pfuetzenreiter; Pires, 2000).

A notificação é essencial para rastrear a origem da carne e mapear quais áreas necessitam de medidas de controle e combate. O complexo teníase/cisticercose suína não uma doença de notificação compulsória Ministério da Saúde (MS, 2016), essa sinalização ocorre por meio do Ministério da Agricultura Pecuária e Abastecimento mensalmente em qualquer caso de cisticercose suína (MAPA, 2013).

A Distribuição geográfica da teníase e cisticercose predomina em zonas rurais demonstrando seu caráter enzoótico, ou seja, sendo prevalecente em uma região de plantéis ou com abatedouros clandestinos em que há ausência de manejo sanitário por falta de conhecimento dos criadores (Medeiros; Pinto; Moura, 2021). Entre 1999 e 2003 em Fortaleza, de 142 amostras 79 eram positivas, e em Pedra Branca foram confirmados 18 casos de neurocisticercose, através de dados de hospitais públicos das comunidades destas regiões e que possuíam criações domésticas de suínos (Silva, M., 2004).

Para que haja o controle é necessário instalar serviços sanitários e reforçar a educação em saúde da população através de professores ou agentes de saúde, saber a origem e como o manejo influencia na qualidade da carne em relação a segurança alimentar e qual a forma correta de preparo e cozimento (Pfuetzenreiter; Pires, 2000).

2.9 Impacto social e industrial

A cisticercose configura a doença parasitária mais diagnosticada nos abatedouros frigoríficos, e a manutenção desse ciclo se dá entre a relação homem-animal e as práticas de manejo inadequadas. (Smaniotto *et al.*, 2019).

Os prejuízos de carcaças contaminadas com o parasita acontecem devido aos custos com o tratamento dessa carne, que consequentemente tem o seu valor e qualidade diminuídos. A carcaça acaba sendo desvalorizada dependendo do tipo de tratamento que ela vai sofrer (frio, calor ou salmoura). A carne sendo passada por algum desses tipos de tratamentos ela perde sua categoria de "carne *in natura*", consequentemente, depreciação no seu valor. Dependendo do avanço da infecção, pode ser feita condenação total ou parcial da carcaça, e isso causa imensos prejuízos para os estabelecimentos de abate (Fernandes, 2021).

3 CONSIDERAÇÕES FINAIS

A partir do uso de um conjunto de artigos, livros e manuais a respeito do tema, com os principais autores de diferentes épocas sendo citados, foi feita uma revisão de literatura, a fim de relatar informações sobre o complexo Teníase/Cisticercose, destacando e analisando dados mais recentes, possibilitando uma atualização de informações essenciais para o médico veterinário adquirir conhecimento e comprovando a importância do profissional médico veterinário na garantia de alimentos de origem animal seguros.

O propósito desta pesquisa foi buscar evidenciar por meio da identificação, coleta e síntese de conhecimento sobre a importância do complexo teníase/cisticercose suína, destacando e analisando dados mais recentes, e foi possível perceber que a epidemiologia da doença não sofreu alterações significativas ao longo dos anos após análise da literatura que aborda esse tema.

O estudo de revisão conseguiu apresentar a relevância da doença e a importância do médico veterinário na garantia de alimentos de origem animal seguros. Enfatizando que os cuidados com o saneamento básico e medidas sanitárias estão conectadas com a não disseminação da teníase/cisticercose, fortalecendo a conexão entre a teoria e a prática.

REFERÊNCIAS

ADAGRI - AGÊNCIA DE DEFESA AGROPECUÁRIA DO ESTADO DO CEARÁ. Lei nº 17.172, de 09 de janeiro de 2020. **Dispõe sobre a inspeção sanitária e industrial dos produtos de origem animal e regulamenta o Serviço de Inspeção Estadual – SIE**. Ceará, 2020.

BATISTA, R. S. **Parasitologia - Fundamentos e Prática Clínica**. Editora Grupo GEN, 2020. E-book. ISBN 9788527736473.

BOMTEMPO, P. T. et al. **Impacto da cisticercose na produção de carnes bovina e suína**. Pubvet, 2019.

CDC - CENTERS FOR DISEASE CONTROL AND PREVENTION. **Parasites. Cysticercosis**. 2019.

CIPRIANO, R. C. et al. **Prevalência de cisticercose bovina nos abatedouros com inspeção sanitária estadual no estado do Espírito Santo, Brasil**. Revista Brasileira de Ciências Veterinárias, v. 22, n. 1, p. 54-57, 2015.

CÔRTES, J. A. **Complexo teníase humana - Cisticercose bovina e suína. I-Teníase humana**. Revista de Educação Continuada em Medicina Veterinária e Zootecnia do CRMV-SP, v. 3, p. 61-71, 2000.

CRUVINEL, W. M. et al. **Sistema imunitário: Parte I. Fundamentos da imunidade inata com ênfase nos mecanismos moleculares e celulares da resposta inflamatória**. Revista Brasileira de Reumatologia, v. 50, p. 434-447, 2010.

FAÇANHA, M. C. **Casos de cisticercose em pacientes internados pelo Sistema Único de Saúde: distribuição no Estado do Ceará**. Revista da Sociedade Brasileira de Medicina Tropical, 2006.

FERNANDES, G. M. G.; SILVA, L. M. F. **Impacto da cisticercose bovina na indústria frigorífica**. In: VII Colóquio Técnico Científico de Saúde Única, Ciências Agrárias e Meio Ambiente - Brasil, 2021.

GERMANO, P. M. L.; GERMANO, M. I. S. **Higiene e vigilância sanitária de alimentos**. 6. ed. Editora Manole, 2019. E-book. ISBN 9788520454176.

IBGE - INSTITUTO BRASILEIRO DE GEOGRAFIA E ESTATÍSTICA. **Pesquisa Trimestral do Abate de Animais**. Brasil, 2022.

IBGE - INSTITUTO BRASILEIRO DE GEOGRAFIA E ESTATÍSTICA. **Produção Agropecuária**. Brasil, 2023.

IBGE - INSTITUTO BRASILEIRO DE GEOGRAFIA E ESTATÍSTICA. **Rebanho bovino predomina no Centro-Oeste e Mato Grosso lidera entre os estados**. Brasil, 2018.

JÚNIOR, M. D. et al. **Sistema imunitário - Parte II: fundamentos da resposta imunológica mediada por linfócitos T e B**. Revista Brasileira de Reumatologia, v. 50, p. 552-580, 2010.

MACIEL, P. O. **Doenças Parasitárias. Capacitação Continuada de técnicos da Cadeira produtiva da Piscicultura – Módulo 6**. Embrapa, 2013.

MALE, D. et al. **Imunologia**. Grupo GEN, 2014. E-book. ISBN 9788595151451.

MAPA - MINISTÉRIO DA AGRICULTURA, PECUÁRIA E ABASTECIMENTO. Decreto nº 9.013, de 29 de março de 2017. **Regulamento de Inspeção Industrial e Sanitária de Produtos de Origem Animal - RIISPOA**. Brasil, 2017.

MAPA - MINISTÉRIO DA AGRICULTURA, PECUÁRIA E ABASTECIMENTO. Instrução Normativa MAPA nº 50, de 23 de setembro de 2013. **Doenças que requerem notificação mensal de qualquer caso confirmado**. Brasil, 2013.

MARIE, C.; PETRI, W. A. **Infecção por Taenia solium (tênia da carne de porco) e cisticercose**. Manual MSD, 2021.

MARQUES, A. L.; ORTIZ, F. L. **A epilepsia na neurocisticercose**. Arquivos de Neuropsiquiatria, v. 30, p. 297-304, 1972.

MARTINS, L. et al. **Importância da inspeção sanitária no diagnóstico da cisticercose bovina**. Informativo técnico, 2012.

MEDEIROS, V. S.; PINTO, K. A.; MOURA, G. M. **Aspectos epidemiológicos e clínicos da cisticercose**. Revista Liberum Accessum, v. 7, n. 1, 2021

MONTEIRO, S. G. **Parasitologia na Medicina Veterinária**. 2. ed. Grupo GEN, 2017. E-book. ISBN 9788527731959

MS - MINISTÉRIO DA SAÚDE. Portaria nº 204, de 17 de fevereiro de 2016. **Define a Lista Nacional de Notificação Compulsória de doenças, agravos e eventos de saúde pública nos serviços de saúde públicos e privados em todo o território nacional e dá outras providências**. Brasil, 2016.

MS - MINISTÉRIO DA SAÚDE. **Doenças infecciosas e parasitárias**. Secretaria de Vigilância em Saúde. Guia de bolso, 8. ed. revista. Brasília - DF, Brasil, 2010.

MOTA, G. S. et al. **Análise das alterações anatomopatológicas de vísceras bovinas identificadas na inspeção post mortem em um abatedouro-frigorífico de Januária, Minas Gerais**. Caderno de Ciências Agrárias, v. 13, p. 01-06, 2021.

NOGUEIRA, A. S. et al. **Cisticercose suína – Revisão de literatura**. In: 3ª Jornada Científica e Tecnológica da FATEC de Botucatu, 2014. São Paulo.

PANZIERA, W. et al. **Aspectos macroscópicos e histológicos da cisticercose bovina**. Pesquisa Veterinária Brasileira, 2017.

PFUETZENREITER, M. R.; PIRES, F. D. A. E**pidemiologia da teníase/cisticercose por Taenia solium e Taenia saginata**. Ciência Rural, v. 30, p. 541-548, 2000.

ROCHA, L. L. V. et al. **Parasitologia 1: Helmintos de interesse médico**. Editora Appris, 2018.

SBRT - SERVIÇO BRASILEIRO DE RESPOSTAS TÉCNICAS. **Temperaturas de armazenamento de carne suína**. SEBRAE, Brasil, 2009.

SILVA, F. A. S. et al. **Óbitos por cisticercose na região Nordeste do Brasil em 2019**. Revista Saúde Coletiva, 2021, n. 65.

SILVA, M. C. E. **Levantamento de casos de cisticercose suína na Região Centro-Sul do Estado do Ceará**. Biblioteca Virtual em Saúde, 2004.

SMANIOTTO, B. D. et al. **Cisticercose causada pelo Cysticercus bovis e seu impacto econômico no rebanho bovino brasileiro**. In: III Simpósio Nacional de Bovinocultura e Bubalinocultura, v. 26, n. 1-SI, 2019. p. 35-44.

TAYLOR, M. A.; COOP, R. L.; WALL, R. L. **Parasitologia Veterinária**. 4. ed.

TEJADA, T. S. et al. **Prevalência de cisticercose nas diferentes regiões do estado do Rio Grande do Sul**. In: XIX Congresso Internacional de Ciências, 2010.

TIZARD, I. **Imunologia Veterinária**. Guanabara Koogan. Grupo GEN, 2023. E-book. ISBN 9788535292053.

TOLEDO, R. C. C. et al. **Complexo teníase/cisticercose: uma revisão**. Higiene Alimentar, v. 32, n. 282/283, 2018.

ZEIBIG, E. A. **Parasitologia Clínica: Uma Abordagem Clínico-Laboratorial**. Grupo GEN, 2014. E-book. ISBN 9788595151475.

Página 89. DOI: 10.47242/978-65-87959-48-1-8

COINFECÇÃO DE HEPATOZOONOSE E DIROFILARIOSE EM CADELA: RELATO DE CASO

Bianca Sales Lima de Oliveira
Universidade de Fortaleza, Fortaleza – Ceará
https://orcid.org/0009-0001-9922-130X
https://lattes.cnpq.br/2080768322672366

Daniel Araújo Parente
Universidade de Fortaleza, Fortaleza – Ceará
https://orcid.org/0009-0007-0691-5585
http://lattes.cnpq.br/3865885961104413

Daniel Veras Protasio
Universidade de Fortaleza, Fortaleza – Ceará
https://orcid.org/0009-0007-1984-2629
https://lattes.cnpq.br/9798728851525169

Maria Clara Morais Camara
Universidade de Fortaleza, Fortaleza – Ceará
https://orcid.org/0000-0001-6214-5510
https://lattes.cnpq.br/2528308543013170

Artur Diniz Albuquerque
Centro Universitário Chritus - Unichristus, Fortaleza – Ceará
https://orcid.org/0000-0001-9441-4586
http://lattes.cnpq.br/0791629741817095

Manoelina Nazareth Porfirio de Souza
Universidade de Fortaleza, Fortaleza – Ceará
https://orcid.org/0009-0001-0603-2308
http://lattes.cnpq.br/7288615810555470

Lívia Schell Wanderley
Centro Universitário Christus - Unichristus, Fortaleza – Ceará
Universidade de Fortaleza, Fortaleza – Ceará
https://orcid.org/0000-0002-6968-2607
http://lattes.cnpq.br/2566258711042016

Paulo Ricardo Monteiro Araújo
Universidade de Fortaleza, Fortaleza – Ceará
https://orcid.org/0000-0003-0083-3259
http://lattes.cnpq.br/3509338269028327

Annice Aquino Cortez
Universidade de Fortaleza, Fortaleza – Ceará
https://orcid.org/0000-0002-6246-8122
http://lattes.cnpq.br/1537708802825680

Ana Karine Rocha de Melo Leite
Universidade Estadual do Ceará, Fortaleza – Ceará
https://orcid.org/0000-0003-4135-4545
http://lattes.cnpq.br/3057934708334626

Fernanda Cristina Macedo Rondon
Centro Universitário Christus - Unichristus, Fortaleza – Ceará
Universidade de Fortaleza, Fortaleza – Ceará
https://orcid.org/0000-0003-3797-2682
http://lattes.cnpq.br/5497406962684833

RESUMO

Informações sobre o artigo:

Recebido em: 15/08/2024

Aceito em: 28/08/2024

Data de publicação: 26/09/2024

Palavras-chave:

Dirofilaria

Hepatozoon

Associação infecciosa

A Hepatozoonose Canina é uma hemoparasitose causada por protozoários do gênero *Hepatozoon*. A transmissão se dá pela ingestão de carrapatos infectados com esporocistos. Já a Dirofilariose Canina, a doença do verme do coração, causada por *Dirofilaria* e sua transmissão pode ocorrer pela picada de *Aedes aegypti* infectados com larvas de terceiro estádio. Este trabalho tem como objetivo apresentar o relato de caso de coinfecção por Hepatozoonose e Dirofilariose em uma cadela. O diagnóstico foi realizado por meio de exame laboratorial 4dx® para Ag de *Dirofilaria*, embora sem a presença de vermes adultos no coração pelo doppler e achados de gamontes de *Hepatzoon* em células de defesa em estiraço sanguíneo. A divulgação de coinfecção por estes parasitos é importante para demonstrar a ocorrência deles na nossa região e alertar os profissionais médicos veterinários para uma melhor percepção para divulgação das medidas profiláticas necessárias.

HEPATOZOONOSIS AND DIROFILARIASIS CO-INFECTION IN A FEMALE DOG: CASE REPORT

ABSTRACT

Keywords:

***Dirofilaria*;**

***Hepatozoon;* infectious association**

Canine Hepatozoonosis is a hemoparasitosis caused by protozoa of the Hepatozoon genus. Transmission occurs through the ingestion of ticks infected with sporocysts. Canine Dirofilariasis, the heartworm disease, caused by Dirofilaria and its transmission can occur through the bite of Aedes aegypti infected with third stage larvae. This work aims to present a case report of co-infection with Hepatozoonosis and Heartworm disease in a dog. The diagnosis was made through a 4dx® laboratory test for Dirofilaria Ag, although without the presence of adult worms in the heart by Doppler and findings of Hepatzoon gamontes in defense cells in blood stub. The dissemination of co-infection by these parasites is important to demonstrate their occurrence in our region and alert veterinary professionals to better understand the necessary prophylactic measures.

1 INTRODUÇÃO

Dirofilariose e Hepatozoonose são enfermidades emergentes, por vezes letais, que vêm recebendo cada vez mais atenção. São mais comuns nos climas tropical, subtropical e temperado, especialmente em áreas rurais, onde a exposição aos vetores é mais incidente (GREENE, 2016).

A Hepatozoonose é uma hemoparasitose que tem como agente causador o protozoário do gênero *Hepatozoon*, sendo o *Hepatozoon canis* a espécie mais observada entre os cães domésticos no Brasil (FERREIRA *et al.*, 2015). A doença é transmitida por carrapatos, sendo os principais vetores as espécies *Rhipicephalus sanguineus*, *Amblyomma ovale* e *Rhipicephalus boophilus*. O canídeo é infectado ao ingerir o carrapato que abriga esporocistos em sua cavidade abdominal (BERNARDINO *et al.*, 2016). Estes liberam esporozoítos, forma infectante que invade leucócitos, onde mutam a gamontes.

A Hepatozoonose é geralmente subclínica e o curso da doença é variável (BANETH *et al*, 2013), dependendo de fatores como o grau de parasitemia, resposta imune do hospedeiro, comorbidades e coinfecções. O diagnóstico é realizado pela identificação de gamontes em neutrófilos e monócitos (SHAW *et al.*, 2011).

A Dirofilariose, também conhecida como "verme do coração", é uma parasitose causada pelo nematódeo do gênero *Dirofilaria*, sendo a espécie *Dirofilaria immitis* a mais relevante (JERICÓ *et al.*, 2019). A transmissão se dá por meio da picada de mosquitos dos gêneros *Aedes*, *Anopheles* e *Culex* infectados com a larva de terceiro estádio (L3). Essas larvas, após inoculação, migram para o tecido subcutâneo, sofrem mudas e, ao atingirem o estádio de jovens adultos, migram pela circulação venosa até o coração, onde alcançam a fase adulta (MONTEIRO, 2017).

Os sinais clínicos e a gravidade da doença dependem de fatores como: a quantidade de vermes, a condição do animal e a resposta do organismo. O diagnóstico é realizado por meio do esfregaço sanguíneo, usando a técnica de Knott, com o objetivo de visualizar microfilárias na circulação (FERNANDES *et al.*, 2000). Este trabalho objetiva relatar o caso de coinfecção de Hepatozoonose e Dirofilariose em uma cadela, sem raça definida, de 7 anos, resgatada de situação de maus-tratos.

2 METODOLOGIA

Uma fêmea sem raça definida (SRD), da espécie canina, com idade aproximada de 7 anos foi resgatada no dia 26 de maio de 2024, em Fortaleza, Ceará. 9 dias depois (4 de junho), foram realizados os primeiros exames (hemograma canino e ultrassonografia abdominal) na clínica VetIntensivo. Foi evidenciado anemia regenerativa, diminuição de plaquetas e hiperproteinemia. A cadela também foi pesada, marcando 13kg. Já no exame de imagem foi possível observar esplenomegalia moderada, hepatomegalia e nefropatia difusa.

Após um mês (no dia 3 de julho), não houve melhora na contagem plaquetária em nova realização de hemograma, contudo seu escore corporal apresentou progresso, com aumento de 1,6kg (passando a 14,6kg). No mesmo dia, por conta dos achados hematológicos, fez-se necessária a realização de teste rápido SNAP® 4Dx® Plus, obtendo resultado positivo para Dirofilariose. Também foi feito estiraço sanguíneo delgado para identificação de hemoparasitas, sendo visualizados neste gamontes de *Hepatozoon spp*.

Tendo em vista o resultado positivo no teste rápido para Dirofilariose, foi indicada a realização de Ecodopplercardiograma com a finalidade de mapear o coração em busca de larvas de *Dirofilaria* na fase adulta. Foi então executado o exame no dia 6 de julho e constatada, então, a ausência de vermes adultos no lúmen das cavidades e vasos cardíacos da paciente.

Como tratamento, desde o dia 3 de julho, foi instituído o uso de Doxiciclina® 100mg (1 comprimido e meio por via oral a cada 12 horas, sempre junto a alimentação) e Dipropionato de Imidocarb com Atropina. Após inferida a ausência de formas adultas da *Dirofilaria*, iniciou-se, dia 8 de julho, a utilização de Advocate Cães® (com aplicações sobre o dorso sendo feitas mensalmente durante 3 meses), bem como de Prediderm® 20mg (1 comprimido por via oral, 2 horas antes da aplicação de Advocate® sempre). Também foi estendido o uso de Doxiciclina® 100mg por mais 28 dias. A paciente segue sendo acompanhada e fará retorno em setembro de 2024 para nova investigação do avanço ou regresso da Dirofilariose.

3 RESULTADOS E DISCUSSÃO

Nos exames hematológicos iniciais, observou-se anemia regenerativa, trombocitopenia e hiperproteinemia na cadela, características frequentemente associadas à Hepatozoonose (DE OLIVEIRA, 2021). A persistência da baixa contagem de plaquetas após um mês, apesar da melhora no escore corporal, sugere a continuidade da infecção hemoparasitária. A anemia regenerativa acontece devido a liberação de hemácias imaturas na circulação na tentativa de suprir a necessidade do organismo frente ao parasito que causa hemólise (REBAR, 1981). A trombocitopenia observada se dá pela deficiência da medula óssea em produzir plaquetas suficientes ou quando estas estão sendo destruídas, uma característica de infecção por Dirofilariose, em que observa-se a destruição de plaquetas pelas microfilárias (REBAR, 1981). A presença de gamontes de *Hepatozoon* no esfregaço sanguíneo confirmou a parasitemia, evidenciando a relevância da avaliação microscópica para um diagnóstico preciso.

Os achados ultrassonográficos de hepatomegalia, esplenomegalia e lesões renais como nefropatia difusa condizem com o que relata Lima *et al.* (2017) em casos de Hepatozoonose.

O teste rápido SNAP® 4Dx® Plus resultou positivo para Dirofilariose, posteriormente investigada por meio de Ecodopplercardiograma, que permite diagnosticar dilatação ventricular direita, hipertrofia de parede miocárdica e por vezes identificar o parasita adulto no ventrículo e átrio direitos e artérias pulmonares, seus locais de predileção (TILLEY et al., 2008). A ausência de vermes adultos no coração foi um achado significativo, uma vez que sua presença é comum em estágios avançados da enfermidade. A inexistência dessas formas adultas pode indicar uma infecção recente ou uma resposta imune eficiente, o que explicaria a falta de sinais clínicos graves como insuficiência cardíaca ou hipertensão pulmonar, neste caso.

No que se refere a terapêutica implementada no caso relatado, composta por Doxiciclina®, Dipropionato de Imidocarb com Atropina, Advocate® e Prediderm®, que foi direcionada tanto para a Dirofilariose quanto para a Hepatozoonose, é possível afirmar que vem se mostrando efetiva e de acordo com o que protocola a literatura. Há relação de dependência entre a bactéria *Wolbachia* e a dirofilária e, em questão de intervenção, a dita relação é positiva, pois o uso da antibioticoterapia elimina a bactéria e leva a um efeito adulticida, além de esterilizar as fêmeas e inibir o crescimento larval (SALGUEIRO, 2016).

Portanto, o uso da Doxiciclina®, ao subtrair a bactéria, culmina na eliminação dos organismos. Quanto ao que diz respeito à Hepatozoonose, o tratamento de preferência também inclui a Doxiciclina, bem como sua associação com o Dipropionato de Imidocarb, o que tem mostrado resultados satisfatórios segundo O'dwyer e Massard (2001). A utilização da Atropina simultaneamente ao Dipropionato de Imidocarb, tem como objetivo amenizar os efeitos colaterais da medicação (DO SANTOS, 2019).

Em adição, foi feito o uso de Prediderm® posterior ao resultado do Ecodopplercardiograma, cujo princípio ativo é a prednisolona, um antiinflamatório glicocorticoide que reduz a produção de mediadores da inflamação (BRANDÃO, 2020), atuando para amenizar os efeitos adversos causados pela presença de gamontes de *Hepatozoon spp.* e microfilárias no organismo. A utilização de Advocate® como medida preventiva adicional se deu pelo seu efeito microfilaricida e complementou a estratégia de controle das parasitoses.

A continuidade do tratamento e o monitoramento regular da paciente são indispensáveis para acompanhar a evolução das infecções e ajustar o procedimento conforme necessário. A ausência de sinais clínicos comuns, tais como febre, vômito, diarreia, branda tosse crônica, taquipneia, perda de peso, entre outros (BANETH et al., 2003), é um sinal positivo, porém, a coinfecção por Hepatozoonose e Dirofilariose demanda vigilância constante devido ao risco de graves complicações na evolução das duas doenças.

4 CONCLUSÕES

Este caso sublinha a importância de uma abordagem diagnóstica abrangente e do tratamento precoce em situações de coinfecção, especialmente em regiões endêmicas. A correta identificação das enfermidades e a aplicação de uma estratégia terapêutica dirigida são cruciais para um prognóstico favorável. No que diz respeito à Hepatozoonose, é válido ressaltar o escasso registro de informações sobre sua apresentação clínica em cães justamente por conta da ocorrência comum de coinfecções, que tornam complicada a diferenciação dos achados laboratoriais referentes às doenças separadamente. Por conta do caráter antropozoonótico da Dirofilariose, é ainda mais crucial que a devida atenção seja cada vez mais oferecida a esta no âmbito literário, bem como no que condiz à conscientização de mais profissionais, tutores e a própria população em si sobre a enfermidade, sua transmissão e a essencial necessidade de serem realizados testes em áreas endêmicas mesmo na ausência de sinais clínicos.

REFERÊNCIAS

AGUIAR, D. M., Ribeiro, M. G., Silva, W. B., Dias Jr, J. G., Megid, J. & Paes, A. C. 2004. **Hepatozoonose canina: achados clínico- epidemiológicos em três casos**. *Arquivo Brasileiro de Medicina Veterinária e Zootecnia*, 56, 411-413.

ALMOSNY, Nádia R. P. **Hemoparasitoses em pequenos animais domésticos e como zoonoses**. In: ALMOSNY, Nádia R. P. (org.). *Doenças parasitárias em animais*. 1. ed. Rio de Janeiro: L.F. Livros de Veterinária Ltda., 2002. p. 112-126.

BANETH, G.; MATHEW, J. S.; SHKAP, V.; MACINTIRE, D. K.; BARTA, J. R.; EWING, S. A. **Canine hepatozoonosis: two disease syndromes caused by separate Hepatozoon spp**. *Trends in Parasitology*, Cambridge, v. 19, n. 1, p. 27-31, 2003.

BANETH, G.; WEIGLER, B. **Retrospective case-control study of hepatozoonosis in dogs in Israel**. *Journal of Veterinary Internal Medicine*, Lakewood, v. 11, n. 6, p. 365-370, 1998

BRANDÃO, Simone Cristina Soares et al. **COVID-19 grave: entenda o papel da imunidade, do endotélio e da coagulação na prática clínica**. *Jornal Vascular Brasileiro*, v. 19, 2020.

DA SILVA BERNARDINO, Maria das Graças et al. **Prevalência de hepatozoonose canina no município de Areia, Paraíba, Brasil**. *Biotemas*, v. 29, n. 1, p. 175-179, 2016.

DE OLIVEIRA, Radabley Rith Almeida et al. **Aspectos hematológicos, clínicos e epidemiológicos da infecção por Hepatozoon canis por detecção parasitológica em cães da zona rural de Sousa, Paraíba, Brasil**. *Ciência rural*, v. 51, n. 3, p. 11, 2021

DOS SANTOS, Camila Maria; DE SOUZA HALVERSON, Maristela Martins; DE OLIVEIRA, Fabiana Pessoa Salgado. **Hepatozoonose canina: Relato de caso**. *UNICIÊNCIAS*, v. 23, n. 1, p. 12-15, 2019.

FERNANDES, C.G.N. et al. **Aspectos epidemiológicos da dirofilariose canina no perímetro urbano de Cuiabá, Mato Grosso: emprego do "Immunoblot" e do teste de Knott modificado**. *Brazilian Journal of Veterinary Research and Animal Science*, v.37, n.6, p.1-10, 2000.

FERREIRA, Társsila Mara Vieira et al. **Achados clínicos e laboratoriais em hepatozoonose canina no Estado do Ceará: Relato de dois casos**. *Revista Brasileira de Higiene e Sanidade Animal*, v. 9, n. 1, p. 41-54, 2015.

GREENE, C.E. **Infectious Diseases of the dog and cat**. 3th ed. *Saint Louis: ELSEVIE*, 2006. 1387 p.

GOMES, B. ***Doenças parasitárias do cão transmitidas por insectos culicídeos e psicodídeos no Funchal e em Barcelona***. 2009. *Tese de mestrado integrado em Medicina Veterinária*. Universidade Técnica de Lisboa.

JERICÓ, M.M.; ANDRADE-NETO, J.P.; KOGIKA, M.M. **Tratado de medicina interna de cães e gatos**. Vol. 2. Rio de Janeiro: *Roca*, 2019.

LEE, S.P.; NICHOLLS, J.F. **Nature and composition of biliary sludge**. *Gastroenterology*, v. 90, n. 3, p. 677 - 686, 1986.

LIMA, P. A.; BARÇANTE, J. M.; BOELONI, J. N.; BEZERRA, P. S.; WOUTERS, F.; WOUTERS, A. T.; VARASCHIN, M. S.; SEIXAS, J. N. **Aspectos anatomopatológicos em cães naturalmente infectados por Hepatozoon canis**. *Pesquisa Veterinária Brasileira*, v. 37, p. 145 - 149, 2017.

MONTEIRO, Silvia Gonzalez**. *Parasitologia na medicina veterinária***. São Paulo: Roca, 2011.

O'dwyer, L. H. & Massard, C. L. 2001. **Aspectos gerais da hepatozoonose canina**. *Clínica Veterinária*, 31, 34-40.

OLIVEIRA CRUZ, C. et al. **Hepatozoon spp. em cães na Zona da Mata Mineira - Relato de Casos Hepatozoon spp**. in dogs of the Forest Zone of Minas Gerais State - Cases Report. n. 2, p. 1–9, 2023.

REBAR, Robert W. et al. **The hormonal basis of reproductive defects in athymic mice: diminished gonadotropin concentrations in prepubertal females**. *Endocrinology*, v. 108, n. 1, p. 120-126, 1981.

SALGUEIRO, Joana Matado. **DIROFILARIOSE CANINA**. *Universidade Lusófona de Humanidades e Tecnologias*. Lisboa, 2016.

SANTOS, C. M. DOS; HALVERSON, M. M. DE S.; OLIVEIRA, F. P. S. DE. **Hepatozoonose Canina: Relato de Caso**. *UNICIÊNCIAS*, v. 23, n. 1, p. 12–15, 30 jun. 2019.

SILVA, R. C. DA; LANGONI, H. **Dirofilariose: zoonose emergente negligenciada**. *Ciência Rural*, v. 39, n. 5, p. 1615–1624, 3 abr. 2009.

SHAW, Susan E. et al. **Tick-borne infectious diseases of dogs**. *Trends in parasitology*, v. 17, n. 2, p. 74-80, 2001.

TILLEY, Larry P.; SMITH, Jr; FRANCIS, W. K. ***Consulta Veterinária em 5 Minutos: Espécie Canina e Felina***. 3. ed. São Paulo: Manole Ltda., 2008. p. 380-381.

URQUHART, G. M.; ARMOUR, J.; DUNCAN, J. L.; DUNN, A. M.; JENNINGS, F. W. ***Parasitologia Veterinária***. 2. ed. Rio de Janeiro: Guanabara Koogan, 1996. p. 77-79.

ZAIDEN, L. C. et al. **Hepatozoonose canina no Brasil: revisão de literatura**. *Cuadernos de Educación y Desarrollo*, v. 15, n. 10, p. 10356–10368, 4 out. 2023.

Página 97. DOI: 10.47242/978-65-87959-48-1-9

BEM-ESTAR ANIMAL NA PRODUÇÃO DE FRANGOS DE CORTE

Joana Mara Cajazeiras Pinto
Universidade de Fortaleza, Fortaleza – Ceará
http://lattes.cnpq.br/0488008454257975

José Heitor Leitão Arruda Neto
Universidade de Fortaleza, Fortaleza – Ceará
https://lattes.cnpq.br/8526411216106810

Fernanda Cristina Macedo Rondon
Universidade de Fortaleza, Fortaleza – Ceará
http://lattes.cnpq.br/5497406962684833
https://orcid.org/0000-0003-3797-2682

Ana Paula Oliveira Moreira Gambiragi
Universidade de Fortaleza, Fortaleza – CE
https://lattes.cnpq.br/1719826857935726
https://orcid.org/0009-0007-0498-7091

Informações sobre o artigo:

Recebido em:
15/08/2024

Aceito em:
28/08/2024

Data de publicação:
26/09/2024

Palavras-chave:

Aclimatação animal

Aves domésticas

Abate de animais

RESUMO

A carne de frango é hoje a proteína animal mais consumida, seja em um contexto internacional, seja em uma dimensão nacional, sendo assim uma importante aliada para a alimentação e para a economia mundial e nacional. No Ceará, as atividades na avicultura em uma escala industrial desenvolveram-se com maior intensidade a partir de 1960. Portanto, pode-se observar que a avicultura comercial entre os diversos estados e países, alcançou o máximo desempenho zootécnico, sobretudo na melhora da qualidade dos produtos, colocando-os em adequado status de qualidade para competir no mercado nacional e internacional. Desta forma, objetivo desta pesquisa foi descrever a relação do bem-estar animal na criação de frangos de corte e a qualidade do produto final. Foram utilizados artigos científicos e livros disponíveis em plataformas como Google Acadêmico, National Library of Medicine (PUBMED), Scientific Eletronic Library Online (SCIELO) sendo consideradas as produções dos últimos seis anos. Além disso, o incremento de aclimatações, investimento em novas tecnologias na produção e alimentação de qualidade no contexto do bem-estar animal em produção de frango de corte, de acordo com as pesquisas sugerem um aumento na qualidade da carcaça de frangos pois contribuem para manutenção do metabolismo muscular da carne

ANIMAL WELFARE IN BROILER CHICKEN PRODUCTION

ABSTRACT

Chicken meat is today the most consumed animal protein, whether in an international context or on a national scale, making it an important ally for food and for the global and national economy. In Ceará, poultry farming activities on an industrial scale developed with greater intensity from 1960 onwards. Therefore, it can be observed that commercial poultry farming across the different states and countries achieved maximum zootechnical performance, especially in improving quality of products, placing them in adequate quality status to compete in the national and international market. Therefore, the objective of this research wasto describe the relationship between animal welfare in the raising of broiler chickens and the quality of the final product. Using scientific articles and books available on platforms such as Google Scholar, National Library of Medicine (PUBMED), Scientific Electronic Library Online (SCIELO), considering productions from the last six years. Furthermore, the increase in acclimatization, investment in new technologies in production and quality feeding in the context of animal welfare in broiler chicken production, according to research, suggests an increase in the quality of chicken carcass as they contribute to maintenance of meat muscle metabolism.

Keywords:

Animal acclimatization

Poultry

Animal slaughter

1 INTRODUÇÃO

A carne de frango tornou-se a mais consumida mundialmente, no contexto de proteína de origem animal. A produção no mercado mundial de carne de frango foi de 99.901 milhões de toneladas produzidas no ano de 2021. O Brasil, no ano de 2021, ocupou a terceira posição no ranking mundial com uma de produção de 14.329 milhões de toneladas de frango, exportando cerca de 32, 17% e 67,83% para o mercado interno, ficando atrás apenas dos EUA 20.378 milhões, que ocupou o primeiro lugar na produção e da China 14.700 milhões de toneladas que obteve o segundo lugar na contribuição desse mercado que é tão importante para a economia mundial (Associação brasileira de proteína animal, 2022). Esses números comprovam o quanto a avicultura configura-se como um

importante aliado na economia mundial e nacional. O Brasil tem grande relevância na exportação da carne de frango do mundo porque instituiu medidas no controle sanitário e prevenção de enfermidades e ações de bem-estar. Consequentemente a avicultura no Brasil vem se desenvolvendo cada vez mais, representando um dos maiores segmentos de agronegócio no país (Monteiro, 2019). No Ceará a avicultura se destaca quanto à produção

de ovos, se tornando uma das maiores produtoras na região nordeste. No estado existem empresas agropecuárias capacitadas na criação de frangos, levando em consideração que a maior parte é voltada para a produção de frango vivo e de ovos. Essas empresas são qualificadas com os mais novos sistemas técnicos agrícolas propiciando melhor qualidade do produto final e bem-estar desses animais (Elias *et al.*, 2022). O conforto animal na avicultura é um fator que levanta importantes discussões na opinião pública. Os consumidores vêm se interessando cada vez mais em saber qual a origem do produto que eles estão consumindo e como os animais de produção são criados e quais os aspectos pertinentes que envolvem o seu bem-estar. Fatores como a nutrição, os manejos sanitários e o melhoramento genético exercem um papel fundamental no desempenho desses animais (Freitas *et al.*, 2019). É imprescindível a implementação de práticas que atendam a demanda de bem-estar animal, para que assim o mercado consumidor se torne cada vez mais satisfeito com a qualidade da carne que consome (Silva, 2022). Assim é fundamental para o profissional médico veterinário encontrar fatores que afetam o bem-estar animal e implantar estratégias que podem ser usadas para melhorar as condições de criação. O profissional médico veterinário tem que analisar os principais aspectos relacionados à saúde, nutrição, manejo e meio ambiente da criação de frangos de corte, visto 10 que, serão essas variáveis que devem ser analisadas para avaliar o impacto de fatores estressores no bem-estar animal.

2 METODOLOGIA

2.1 Material e métodos

A presente pesquisa tratou-se de uma revisão de literatura de caráter descritivo e observacional, com foco nos estudos e resultados relacionados ao bem-estar animal em frangos de corte, respeitando todas as normas brasileiras da ABNT, assim, para a execução da mesma, na coleta de dados foram utilizados os meios de buscas bibliográficas no Google Acadêmico, National Library of Medicine (PUBMED), Scientific Eletronic Library Online (SCIELO). Descritores do tipo "bem-estar animal", "aves domésticas", "abate de animais" e "qualidade da carcaça" iniciando no período de fevereiro de 2023, se estendendo até novembro de 2023. Os critérios de inclusão consistiram em artigos científicos publicados nos anos de 2017 a 2023 nos idiomas em português, inglês e espanhol,

que abordassem aspectos relacionados ao bem-estar animal em frangos de corte, dissertando as diferentes formas de implementação de programas de qualidade que incluem o bem-estar animal, a fim de implementar e enriquecer os estudos para esta revisão bibliográfica.

2.2 A carne de frango no mercado

A produção global de frango tem aumentado ao longo das últimas décadas devido ao aumento do seu consumo, bem como ao progresso genético e de produtividade que têm impulsionado esse crescimento. Uma das maneiras mais econômicas e eficientes de produzir proteína animal para alimentação humana é por meio da produção de frangos de corte, que se destaca pela sua capacidade de transformar grãos em proteína de forma rápida, utilizando pouco espaço e recursos como água e energia (Galle *et al.,* 2020).

A Associação Brasileira de Proteína Animal (2023) afirma que o rendimento da carne do frango deve ultrapassar a margem dos 14,95 milhões de toneladas pelo período dos 12 meses de 2023, sendo considerado um progresso de 3% em relação ao período de 2022, onde foi registrado uma taxa de 14,52 milhões de toneladas.

O Brasil tende a conquistar mais espaço no mercado internacional, além disso, já se percebe um equilíbrio mais favorável entre a proposta e o consumo em 2023, com consumos de produção mais concebíveis depois de três anos de aumentos significativos no preço das principais matérias primas (Associação Brasileira de Proteína Animal, 2023).

O excelente resultado brasileiro na produção de frango de corte é devido à implementação de ações inovadoras em larga escala, maiores investimentos em tecnologias e melhoramentos na nutrição das aves e na sanidade com adição de medidas voltadas ao bem-estar animal, impulsionaram o país se tornando um grande produtor de frango e ocupando uma posição estratégica como produtor

de soja e milho, o que contribui para melhorar ainda mais o desempenho dessa cadeia produtiva (Favro *et al.,* 2021).

Segundo Pôrto (2021), o Nordeste mesmo com baixa disponibilidade de água em algumas regiões, apresenta uma grande evolução na produção de galináceos. O estado da Bahia se torna destaque quanto a essa produção, ficando em primeiro lugar, logo depois vem o estado do Pernambuco e o Ceará. No início do século XX, no Ceará, a produção da avicultura era apenas artesanal direcionada a agricultura familiar com galinhas criadas soltas no quintal. Apesar dessa estratégia de criação ser observada, em pleno século XXI, destaca-se por explorar de forma mais ampla, sem precisar de investimentos específicos nas

instalações que abrigam as aves. Além disso as formas de manejo especialmente relacionadas à saúde, reprodução e nutrição, são pouco consideradas, resultando em índices inferiores de fertilidade e taxa de natalidade (Sousa, 2017).

As atividades na avicultura cearense foram se intensificando e gerando mais lucros para os produtores, que passaram a investir melhor nas granjas com o uso de respaldo tecnológico, investimento em mão de obra e questões que visem o bem-estar animal para a melhoria da produção, sendo construídas granjas maiores para produção de ovos e a criação de aves para corte em Fortaleza e municípios circunvizinhos (Sousa, 2017).

2.3 DEFINIÇÃO DE BEM-ESTAR ANIMAL E A PRODUÇÃO

O conceito bem-estar animal não se limita apenas ao intuito de produtividade. Podendo abranger os fatores relacionados ao ambiente em que ele vive. O "bem-estar animal" se relaciona tanto o bem-estar físico quanto mental dos animais, incluindo suas carências, estados de bem-estar, identificação de problemas que causam medo e aflição, e a expressão da falta de mudanças no manejo desses animais. A interação humano e animal é fundamental para ver as condições que satisfaçam os animais e, consequentemente, promovam um bom desempenho na cadeia de produção (Azevedo et al., 2020).

Os fatores envolvidos no bem-estar animal, envolvem cinco liberdades, ou seja, esses animais têm que estar livres de sede e fome (liberdade fisiológica), devem ser tratados de forma com que expressem seu comportamento normal (liberdade comportamental), o animal deve estar em ambientes que lhe propiciem conforto (liberdade de desconforto), com as vacinações em dia e aspectos que envolvem a sua saúde (liberdade de dor e doenças) e livres de sentimentos negativos (liberdade de medo e estresse) (Guimarães *et al.*, 2018).

Dentro desse cenário, podem ser identificados dois principais tipos de problemas ligados ao bem-estar dos animais. Um está associado às ações humanas, que incluem violência e a falta de cuidado e o outro são as formas incorretas de manejo com animais de produção. Em alguns países já são exigidos padrões de bem-estar em negócios onde está envolvido os produtos de origem animal, sendo isso uma resposta à maior valorização do bem-estar animal a comunidade (Ceballos, 2018).

A alta demanda de pesquisas sobre o adequado manejo dos animais de produção, vem gerando privilégios aos sistemas de produção animal. Isso agrega bastante valor a esses sistemas e consequentemente benefícios em relação a diminuição de doenças, mortalidade,

animais com maior resistência a patologias, maior agregação de valor do produto, dentre outros. Levando em consideração os fatores que afetam o estado mental e físico desses animais que podem ser afetados ao decorrer da criação e gerar possíveis problemas ao produto final (Carvalho *et al.*, 2021).

2.4 O bem-estar animal na avicultura de corte

Barros (2019) menciona que a questão do bem-estar animal é amplamente debatida na atualidade no âmbito da produção animal, principalmente devido à crescente consciência das pessoas que consomem produtos de origem animal.

A garantia do bem-estar de qualquer animal de produção é iniciada mediante a promoção de procedimentos adequados de manejo, cuidados sanitários e ambiente favorável à produção. Para aperfeiçoar a qualidade das carnes de aves de corte, é imprescindível adotar essas medidas. Para isso são necessários estudos nas áreas que envolvem todos os fatores do adequado manejo para animais de produção, sendo eles: ambiência, alimentação, comportamento desses animais e novas tecnologias usadas nos meios de produção (Barros, 2019).

A avicultura de corte tem experimentado um crescimento vertiginoso nos últimos anos, graças aos avanços de nutrição animal, sanidade e genética. Esses avanços possibilitam que as aves tenham um melhor desempenho

produtivo, com custos de produção reduzidos. Dessa forma, será adquirida uma produção de alimentos de qualidade para os consumidores e conciliada com a economia de recursos (Valentim et al., 2018).

A alimentação e o fornecimento de água são cruciais no desenvolvimento dos frangos de corte, é necessário o fornecimento de ração com boa qualidade sendo importante para suprir a demanda nutricional das aves, assim como a água em abundância. O manejo sanitário, práticas de acondicionamento térmico e a cama aviária também são fatores relevantes quanto ao bem-estar das aves (Rossetto *et al.*, 2021).

2.4.1 Manejo Nutricional

O manejo nutricional é essencial na produção de frangos de corte, influenciando o crescimento, saúde e qualidade da carne. A formulação adequada de dietas para diferentes fases de desenvolvimento é crucial para atender às necessidades específicas das aves ao longo

do ciclo de produção. Isso inclui ajustar a composição das rações de acordo com as mudanças nas taxas de crescimento e as necessidades de proteína, energia e outros nutrientes. Além disso, o manejo nutricional ajuda a otimizar a conversão alimentar, reduzindo o desperdício e os custos de produção. Ingredientes de alta qualidade, suplementos de vitaminas e minerais, e a gestão da densidade calórica das dietas são estratégias cruciais para maximizar o desempenho das aves de corte (Tavares *et al.,* 2022).

De acordo com a Associação Brasileira de Proteína Animal (ABPA, 2023) a qualidade da carne de frango está intrinsecamente ligada à alimentação das aves. Para assegurar uma carne de frango de alta qualidade, é essencial que os animais sejam alimentados com uma dieta equilibrada. A dieta das aves deve consistir principalmente de ração com qualidade, que pode incluir farelo de soja e milho, a fim de garantir níveis ótimos de nutrição e excelência na qualidade da carne.

O organismo animal depende de nutrientes para a sua nutrição, eles estão presentes nos alimentos que são oferecidos a esses animais. Para uma completa demanda nutricional animal devem ser oferecidos alimentos que tenham em sua composição adequados níveis de gordura, proteína, carboidratos, vitaminas e minerais (Garcia; Gomes, 2019).

A demanda de nutrientes de determinadas espécies é estabelecida como as quantidades adequadas de substâncias nutritivas capazes de suprir sua demanda de sobrevivência e produtividade. A quantidade de proteínas, aminoácidos e minerais diminui à medida que as aves amadurecem. Aves mais velhas requerem menos nutrientes do que as mais jovens. Isso se deve ao aumento do consumo de alimentos, ao desenvolvimento do sistema digestivo e mudanças em seu organismo. Para obter uma dieta ideal para aves de corte, é necessário considerar as características de qualidade dos alimentos e uma ração que seja de bom custo e bom rendimento (Garcia; Gomes, 2019).

No entanto, é importante ressaltar que o manejo nutricional não se limita apenas à formulação das dietas, mas também abrange a prática de alimentação e a gestão da saúde das aves. A monitorização do consumo de alimentos, a oferta de ração de qualidade e a garantia de acesso constante à água potável são práticas críticas para manter a saúde e o desempenho das aves. Além disso, estratégias nutricionais específicas podem ser implementadas para promover a saúde intestinal, controlar a composição da carcaça e melhorar a eficiência alimentar. Portanto, o manejo nutricional em frangos de corte é uma disciplina multifacetada que requer conhecimento especializado e adaptação constante para

atender às necessidades em evolução das aves e garantir uma produção eficiente e sustentável (Ferreira *et al.,* 2021).

2.4.2 Ambiência

Um fator crucial para a criação de frangos de corte é a ambiência, pois as aves que estão no interior dos galpões sofrem influências do ambiente em que vivem. Temperaturas elevadas podem causar estresse térmico nas aves e queda na produção tanto de ovos quanto na carne. Para que não ocorram problemas relacionados com a ambiência dentro dos galpões são utilizados métodos de manejo e ventilação para que as aves tenham conforto térmico (Vilela, 2020).

Regiões que apresentam um clima elevado durante um longo período podem acarretar perdas na produção avícola, se tornando fator estressante para as aves. Apenas os parâmetros do ambiente não são suficientes para informar a necessidade de conforto térmico. Deve ser feita 16 a monitoração e a avaliação em tempo real do ambiente, com o apoio de equipamentos específicos para assim promover o bem-estar das aves e gerar maior produtividade da carne de frango (Carvalho, 2019).

2.4.3 Sanidade

A sanidade avícola é uma questão de extrema importância na produção de aves, uma vez que afeta não apenas a saúde dos animais, mas também a qualidade dos produtos avícolas e a saúde pública. Estudos têm demonstrado que a manutenção de um ambiente limpo e a adoção de medidas de biossegurança são cruciais para evitar a disseminação de patógenos, como o vírus da gripe aviária, que podem causar sérios prejuízos para a indústria avícola (Junges *et al.,* 2023).

De acordo com o portal Embrapa (2021) a sanidade animal é um dos principais quesitos responsáveis por uma produção de qualidade. E isso envolve uma série de cuidados: limpeza e desinfecção dos galpões, biosseguridade, retirada de aves mortas dos galpões, manejo adequado da cama, desinfecção de equipamentos e instalações, vacinas, dentre outros.

O Programa Nacional de Sanidade Avícola (PNSA, 2020), estabelece medidas no controle, prevenção e na vigilância das doenças mais relevantes no setor da avicultura e que também causam impacto na saúde pública e animal. Demonstrando que se forem seguidas

normas sanitárias adequadas na produção isso irá favorecer ao desenvolvimento de produtos avícolas saudáveis para atender às demandas tanto do mercado nacional como do mercado internacional.

2.5 FATORES QUE INFLUENCIAM NA QUALIDADE DA CARCAÇA DOS FRANGOS DE CORTE

São diversos os elementos que podem influenciar na qualidade da carcaça do frango de corte, sobretudo o manejo inadequado durante a fase de criação e no período que antecede o abate. A falta de manejo correto pode gerar fraturas e lesões nos frangos de corte tendo que por muitas vezes condenar a carcaça totalmente ou parcialmente, levando a prejuízos para os produtores (Titto, 2021).

Um fator crítico é o manejo pré-abate e as condições de alojamento das aves. O estresse por conta da alta temperatura, superlotação, condições inadequadas de higiene e ambiente podem levar a lesões nas aves, afetando negativamente a qualidade da carcaça. Portanto, a gestão adequada do sistema de produção, incluindo o manejo adequado antes do abate e a manutenção de boas condições de bem-estar animal, é essencial para garantir carcaças de alta qualidade nos frangos de corte (Groff-Urayama *et al.*, 2018). Os frangos de corte são submetidos a vários fatores estressantes no manejo pré-abate. O jejum, a dieta hídrica, a apanha e o transporte são responsáveis por grandes perdas econômicas na produção se não forem realizados de forma correta (Oro *et al.*, 2021).

A etapa de jejum é uma prática importante no período que antecede a apanha das aves, pois tem como objetivo repor o glicogênio e esvaziar o sistema gastrointestinal (TGI) dos frangos de corte. O jejum deve durar no mínimo de 6 horas, mas a água deve ser fornecida até o início da apanha, para auxiliar na digestão. O jejum é necessário para evitar que as carcaças sejam contaminadas durante o abate. O conteúdo gastrointestinal das aves pode conter bactérias e outros microrganismos que podem causar doenças aos consumidores. A apanha das aves também é uma etapa importante, pois pode causar estresse e lesões nas aves. Os trabalhadores devem ser capacitados para realizar a apanha de forma adequada, evitando o estresse das aves. (Silva *et al.*, 2022).

Outro fator que é essencial para garantir a qualidade da carcaça é o transporte dos frangos de corte, sendo uma etapa crítica, pois qualquer erro no manejo das aves dentro das caixas pode afetar negativamente a homeostase e a qualidade da carne. Para isso, é

importante que a temperatura e a umidade do ambiente de transporte sejam controladas para evitar o estresse das aves e a deterioração da carne, a densidade de carga deve ser adequada para evitar o estresse das aves e o aumento da temperatura corporal e o tempo de transporte deve ser o mais curto possível para evitar a deterioração da carne. A adoção de boas práticas de transporte é essencial para garantir a qualidade e a segurança das carcaças de frangos de corte, e a satisfação dos consumidores (Martim *et al.*, 2019)

3 CONSIDERAÇÕES FINAIS

O adequado manejo está diretamente ligado à qualidade do produto final. Nesta perspectiva, é imprescindível relacionar os fatores que envolvem o bem estar animal e se estes são feitos de forma adequada na produção dos frangos de corte e que influenciam na qualidade da carcaça. O estudo revelou que a preocupação com o bem-estar das aves não apenas atende a preocupações éticas e morais, mas também desempenha um papel significativo no desempenho e na produtividade da indústria avícola.

Ficou claro que o manejo adequado, as boas práticas de criação e as condições ambientais que atendem às necessidades naturais das aves são essenciais para promover a saúde, o crescimento eficiente e a qualidade da carne. Em última análise, a busca pelo bem-estar animal na produção de frangos de corte é uma jornada contínua e colaborativa, envolvendo a indústria, pesquisadores, reguladores e consumidores.

O conhecimento adquirido nesta revisão de literatura serve como uma base sólida para a contínua melhoria das práticas de criação e do tratamento das aves, promovendo assim um setor avícola mais ético, sustentável e voltado para o futuro.

REFERÊNCIAS

ASSOCIAÇÃO BRASILEIRA DE PROTEÍNA ANIMAL. **Relatório anual**. São Paulo: ABPA, 2022. Disponível https://abpa-br.org/wp content/uploads/2023/01/abpa-relatorioanual-2022.pdf. Acesso em: 02 de Abril de 2023.

ASSOCIAÇÃO BRASILEIRA DE PROTEÍNA ANIMAL. Avicultura e suinocultura devem registrar altas de produção e de exportações em 2023. **ABPA**, São Paulo, 16 ago. 2023. Disponivel https://abpa-br.org/mercados/avicultura-e suinocultura-devem-registrar-altas-deproducao-e-de-exportacoes-em-2023/. Acesso em: 10 set. 2023

AZEVEDO, C. S.; BARÇANTE, L. Enriquecimento ambiental em zoológicos: em busca do bem-estar animal. **Revista Brasileira de Zoociências**, Juiz de Fora, v. 19, n. 2, p. 15-

34, 7 jun. 2018. DOI: http://dx.doi.org/10.34019/2596- 3325.2018.v19.24708. Disponível em:
https://periodicos.ufjf.br/index.php/zoociencias/article/view/24708. Acesso em: 25 set. 2023.

AZEVEDO, H. et al. Bem-estar e suas perspectivas na produção animal. **Pubvet**, [S. l.], v. 14, n. 01, 2020. DOI: 10.31533/pubvet.v14n1a481.1-5. Disponível em: https://ojs.pubvet.com.br/index.php/revista/article/view/678. Acesso em: 31 out. 2023.

BARROS, J. P. **AMBIÊNCIA E BEM-ESTAR NA PRODUÇÃO DE FRANGOS DE CORTE**. 2019. 27 f. TCC (Graduação em Zootecnia) - Instituto Federal de Educação, Ciência e Tecnologia Goiano, Morrinhos, 2019. Disponível em: https://repositorio.ifgoiano.edu.br/handle/prefix/553. Acesso em: 25 set. 2023.

BRASIL. Ministério da agricultura e pecuária. **Programa Nacional de Sanidade Avícola (PNSA)**. [Brasília]: Ministério da Agricultura e Pecuária, 20 jul. 2023. Disponível em: https://www.gov.br/agricultura/pt-br/assuntos/sanidade-animal-e-vegetal/saude-animal/programas-de-saude-animal/pnsa/programa-nacional-de sanidade-avicola-pnsa. Acesso em: 01 out. 2023.

CARON, L. Frango de Corte: Sanidade. **Embrapa**, Brasília, DF. Agosto, 2021. Disponível em: https://www.embrapa.br/agencia-de-informacao tecnologica/criacoes/frango-de-corte/producao/sanidade Acesso em: 25 out. 2023.

CARVALHO, C. L. *et al.* SUINOCULTURA E AVICULTURA: DO BÁSICO A ZOOTECNIA DE PRECISÃO. In: CARVALHO, C. L. **BEM-ESTAR ANIMAL EM GALINHAS POEDEIRAS**. Guarujá, Sp: Editora Científica Digital, 2021. Cap. 5. p. 68-88. Disponível em: https://www.editoracientifica.com.br/livros/livro suinocultura-e-avicultura-do-basico-a-zootecnia-de-precisao. Acesso em: 22 out. 2023.

CEBALLOS, M. C.; SANT'ANNA, A. C. Evolução da ciência do bem-estar animal: Uma breve revisão sobre aspectos conceituais e metodológicos. **Revista Acadêmica Ciência Animal**, [S. l.], v. 16, p. 1–24, 2018. DOI: 10.7213/1981-4178.2018.161103. Disponível em:
https://periodicos.pucpr.br/cienciaanimal/article/view/23740. Acesso em: 23 out. 2023.

CHRISTMANN, E. L. ANÁLISE DO CONFORTO TÉRMICO PARA FRANGOS DE CORTE NO RS EM CENÁRIOS DE MUDANÇA CLIMÁTICA. 2022. 22 f. TCC (Graduação em Engenharia Agrícola) - Universidade Federal de Santa Maria Campus Cachoeira do Sul, Cachoeira do Sul, RS, 2022. Disponível em: https://repositorio.ufsm.br/handle/1/27911. Acesso: em 14 out. 2023. ELIAS, D.;

LEITÃO, F. R.; PEQUENO, R. AVICULTURA NA REGIÃO METROPOLITANA DE FORTALEZA: PRODUÇÃO, AGENTES E DINÂMICAS SOCIOESPACIAIS. **Caminhos de Geografia**, Uberlândia, v. 23, n. 88, p. 156– 172, 2022. DOI: 10.14393/RCG238859431. Disponível em:
https://seer.ufu.br/index.php/caminhosdegeografia/article/view/59431. Acesso em: 22 abril. 2023.

FAVRO, J. et al. Exportações de carne de frango. **Revista de Política Agrícola**, Brasilia, v. 30, n. 3, p. 78-93, jul. 2021. Disponível em: https://seer.sede.embrapa.br/index.php/RPA/article/view/1607. Acesso em: 17 set. 2023.

FERREIRA, C. B. et al. Produção de frangos de corte e tecnologias para nutrição, imunologia e melhoramento genético: uma revisão narrativa. **Revista Eletrônica Acervo Científico**, Campinas, v. 38, n. 11, p. 1-7, 19 nov. 2021. Disponível em: https://acervomais.com.br/index.php/cientifico/article/view/9248. Acesso em: 17 out. 2023.

FREITAS, Iolanda Silveira. Atualidades e perspectivas do bem-estar animal na avicultura de corte e de postura. 2019. 16 v. Dissertação (Mestrado em Zootecnia) - Instituto Federal do Sudeste de Minas Gerais, Viçosa, 2019. Disponível em: https://nutritime.com.br/wp-content/uploads/2019/10/Artigo 484.pdf. Acesso em: 23 out. 2023.

GALLE, Vitor et al. Vantagem comparativa revelada da indústria da carne de frango brasileira e dos principais players (2009-2016). **Revista Eletrônica Científica da Uergs**, Porto Alegre, v. 6, n. 1, p. 42-53, 5 mar. 2020. DOI: http://dx.doi.org/10.21674/2448-0479.61.42-53. Disponível em: link. Acesso em: 31 set. 2023.

GROFF-URAYAMA, P. M. et al. PSE meat formation in broiler chickens: a pre slaughter management case. **Convocatorias de Investigación - Investigación Creación**, Dois Vizinhos, v. 12, n. 2, p. 1-16, jul. 2018. Disponível em: https://revistasojs.ucaldas.edu.co/index.php/vetzootec/article/view/3279. Acesso em: 22 out. 2023.

GUIMARÃES, Lucas Gomes et al. AVALIAÇÃO DAS CINCO LIBERDADES DO BEM-ESTAR ANIMAL EM PROPRIEDADES DE TURVÂNIA/GO. In: CONGRESSO BRASILEIRO DE ZOOTECNIA, 28., 2018, Goiânia. **Anais eletrônicos** [...]. Goiás: Sociedade Brasileira de Zootecnia , 2018. p. 1-6. Disponível em: http://www.adaltech.com.br/anais/zootecnia2018/resumos/trab 1106.pdf. Acesso em: 22 set. 2023.

GARCIA, D. A.; GOMES, D. E. A AVICULTURA BRASILEIRA E OS AVANÇOS NUTRICIONAIS. **Revista Científica Unilago**, São Jose do Rio Preto, v. 1, n. 1, p. 1-16, out. 2019. Disponível em: https://revistas.unilago.edu.br/index.php/revistacientifica/article/view/167. Acesso em: 20 out. 2023.

JUNGES, M. S. *et al.* BIOSSEGURIDADE NA AVICULTURA DE CORTE: impactos na produção e alternativas para prevenção de doenças. **Arquivos de Ciências Veterinárias e Zoologia da Unipar**, Umuarama, v. 26, n. 1, p. 134- 151, 30 jun. 2023. DOI: http://dx.doi.org/10.25110/arqvet.v26i1cont-010. Disponível em: https://ojs.revistasunipar.com.br/index.php/veterinaria/article/view/10372. Acesso em: 17 out. 2023.

MARTIM, Thamara *et al.* Identificação de fatores causadores de hematomas e fraturas em frangos de corte: estudo de caso. **Revista Gestão da Produção Operações e Sistemas**, Bauru, v. 14, n. 1, p. 1-21, 1 mar. 2019. A Fundacao para o Desenvolvimento de Bauru (FunDeB).

http://dx.doi.org/10.15675/gepros.v14i1.2041. Disponível em: https://revista.feb.unesp.br/gepros/article/view/2041. Acesso em: 02 dez. 2023. MONTEIRO, T. P. F. de A. BEM-ESTAR NA AVICULTURA DE

POSTURA COMERCIAL E QUALIDADE DOS OVOS. 2019. 27 f. TCC (Graduação em Medicina Veterinaria) - Universidade Federal do Rio Grande do Sul Faculdade de Veterinária, Porto Alegre, 2019. Disponível em: https://lume.ufrgs.br/handle/10183/236888. Acesso em: 30 set. 2023. OLIVEIRA, M. É.

M. de. MANEJO DE FRANGOS DE CORTE: DO INCUBATÓRIO AO ABATE. 2019. 32 f. TCC (Graduação em Medicina Veterinaria) - Universidade Federal Rural de Pernambuco, Garanhuns - Pe, 2019. Disponível em: https://repository.ufrpe.br/handle/123456789/1945. Acesso em: 11 out. 2023.

ORO, C. de S. et al. Causas de perdas em abatedouro de frango de corte relacionadas ao manejo pré-abate. **Revista Brasileira de Ciência Veterinária**, São Paulo, v. 27, n. 4, p. 200- 203, mar. 2021. Disponível em: https://pesquisa.bvsalud.org/portal/resource/pt/biblio-1369723. Acesso em: 01 nov. 2023.

PÔRTO, J. C. G. **Avicultura de corte e consumo de água no semiárido paraibano**. 2021. 124 f. Tese (Doutorado em Desenvolvimento Regional) - Universidade Estadual da Paraíba, Campina Grande, 2021. Disponível em: https://pos-graduacao.uepb.edu.br/ppgdr/files/2021/11/AVICULTURA-DE CORTE-E-CONSUMO-DE-AGUA-NO-SEMIARIDO-PARAIBANO.pdf. Acesso em: 30 set. 2023

ROSSETTO, J. MANEJO DA CAMA AVIÁRIA. In: ROSSETTO, J. **SUINOCULTURA E AVICULTURA: DO BÁSICO A ZOOTECNIA DE PRECISÃO.** Guarujá, Sp: Editora Científica Digital, 2021. Cap. 15. p. 216-228. Disponível em: http://downloads.editoracientifica.org/books/978-65-87196-89- 3.pdf. Acesso em: 10 out. 2023.

SEVERO, T. I. de M. Produção de frango de corte na Agricultura Familiar. 2019. 31 f. TCC (Graduação em Zootecnia) - Universidade Federal Rural de Pernambuco, Serra Talhada, 2019. Disponível em: https://repository.ufrpe.br/handle/123456789/1600. Acesso em: 25 set. 2023. SILVA, A.

A. N. da et al. Bem-estar animal e qualidade da carne / Bem-estar animal e qualidade da carne. **Revista Brasileira de Desenvolvimento**, [S. l.], v. 8, n. 4, p. 24320– 24329, 2022. DOI: 10.34117/bjdv8n4-105. Disponível em: https://ojs.brazilianjournals.com.br/ojs/index.php/BRJD/article/view/46208. Aces so em: 26 abril. 2023.

SILVA1, L. R. et al. Influência do bem-estar em pré-abate de frangos de corte. **Nutri Time: Revista Eletronica**, Viçosa, v. 19, n. 2, p. 9057-9061. Disponível em: https://nutritime.com.br/wp-content/uploads/2022/03/Artigo-554.pdf. Acesso em: 02 nov. 2023.

SOUSA, B. N. F. de. **REESTRUTURAÇÃO SOCIOESPACIAL DA AVICULTURA NO CEARÁ**. 2017. 190 f. Dissertação (Mestrado em Geografia) - Universidade Estadual do Ceará, Fortaleza, 2017. Disponivel em: https://siduece.uece.br/siduece/trabalhoAcademicoPublico.jsf?id=82845. Acesso em 02 out. 2023.

TAVARES, B. et al. ESTRATÉGIAS NUTRICIONAIS PARA FRANGOS DE CORTE SUBMETIDOS AO ESTRESSE TÉRMICO. In: OELKE, C. A. *et al.* **ZOOTECNIA: TÓPICOS ATUAIS EM PESQUISA**. Guarujá, Sp: Editora Científica Digital, 2022. Cap. 1. p. 1-180. Disponível em: https://www.editoracientifica.com.br/articles/code/221110779. Acesso em: 06 out. 2023.

TITTO, C. G.; BRANDI, R. A. **Bem-estar animal, inovação e tecnologia**. São aulo: Universidade de São Paulo, 2021. DOI: https://doi.org/10.11606/9786587023151 Disponível em: www.livrosabertos.sibi.usp.br/portaldelivrosUSP/catalog/book/654. Acesso em 10 outubro. 2023.

VALENTIM, J. K. et al. Implicações sobre o uso de promotores de crescimento na dieta de frangos de corte. **Nutritime**, Viçosa, v. 15, n. 04, p. 1983-9006, jul. 2018. Disponível em: https://www.nutritime.com.br/wp content/uploads/2020/02/Artigo-470.pdf. Acesso em: 02 out. 2023.

VILELA, M. de O. Modelagem CFD para avaliação da ambiência em aviários para frangos de corte com ventilação tipo túnel. 2020. 186 f. Tese (Doutorado em Engenharia Agrícola) - Universidade Federal de Viçosa, Viçosa. 2020. Disponível em: https://locus.ufv.br//handle/123456789/28342. Acesso em: 12 set. 2023.

Página 111. DOI: 10.47242/978-65-87959-48-1-10

CANINE PARVOVIROSIS: FROM CLINICAL APPROACH TO TREATMENT – LITERATURE REVIEW

Ana Beatriz Cabral Viana
Universidade de Fortalza, Fortaleza – Ceará
https://lattes.cnpq.br/7079539795063420
https://orcid.org/0009-0007-5715-7235

Ana Paula Oliveira Moreira Gambiragi
Universidade de Fortaleza, Fortaleza – CE
https://lattes.cnpq.br/1719826857935726
https://orcid.org/0009-0007-0498-7091

RESUMO

Informações sobre o artigo:

Recebido em: 15/08/2024

Aceito em: 28/08/2024

Data de publicação: 26/09/2024

Palavras-chave:

Proptoparvovírus

CPV-2

Gastroenterite

Diagnóstico

Tratamento alternativo

A parvovirose canina é uma doença infectocontagiosa que afeta cães filhotes (entre 6 semanas e 6 meses de idade) e é muito comum na rotina da clínica de pequenos animais no Brasil. Ela é causada pelo CPV-2, um vírus que tem predileção por células do intestino e do tecido linfóide. Seus principais sinais clínicos são gastroenterite hemorrágica, desidratação, anorexia, êmese e, no seu pior cenário, o paciente pode evoluir a óbito. Nessa patologia é necessário agir de forma assertiva para o bom prognóstico do filhote. O diagnóstico da doença deve ser feito de acordo com os sinais clínicos e anamnese do paciente, também é utilizado exames laboratoriais para ajudar o médico veterinário a elucidar os casos. Infelizmente, não existe no mercado um fármaco específico para combate o proptoparvovírus, sendo feito apenas o manejo terapêutico sintomático utilizando anti-inflamatórios, antieméticos, analgésicos e antipiréticos. Aliando se a isso, terapias alternativas já estão se tornando uma realidade na clínica médica, como a associação do uso da ozonioterapia e o interferon-ômega felino, porém a melhor forma de prevenção ainda é o protocolo vacinal que deve ser feito de acordo com o desafio que o filhote vive, associando as boas práticas de higiene no local que o paciente mora. Para essa revisão, a coleta de dados foi realizada no período de janeiro a maio de 2024, utilizando as bases de dados National Library of Medicine (Pubmed), Scielo, Pubvet e Google Acadêmico. Os critérios considerados para inclusão foram artigos originais publicados na língua portuguesa e inglesas, entre os anos de 2010 a 2023.

CANINE PARVOVIROSIS: FROM CLINICAL APPROACH TO TREATMENT – LITERATURE REVIEW

ABSTRACT

Canine parvovirus is an infectious disease that affects puppies (between 6 weeks and 6 months of age) and is very common in the routine of small animal clinics in Brazil. It is caused by CPV-2, which is a virus that prefers intestinal cells and lymphoid tissue. Its main clinical signs are hemorrhagic gastroenteritis, dehydration, anorexia, emesis and in its worst prognosis the patient can progress to death, therefore it becomes a pathology that requires acute and assertive action for the puppy's good outcome. The diagnosis is associated with the patient's clinical signs and anamnesis, and laboratory tests are also used to help the veterinarian make the diagnosis. Unfortunately, there is no specific drug on the market to combat proptoparvovirus, so medication is used to treat clinical signs, such as: anti-inflammatory, antiemetic, analgesics, and antipyretics. Alternative treatments are already becoming a reality in medical clinics, such as the combination of ozone therapy and feline interferon-omega. The best form of prevention remains the vaccination protocol carried out according to the challenge that this puppy faces, associated with good hygiene practices in the place where the patient lives. For this review, inclusion criteria were considered to be articles published in Portuguese and in English, ranging from 2010 to 2023. All in all, through this work, we aim to present the importance of early diagnosis and appropriate therapeutic measures to obtain a favorable prognosis in patients infected with proptoparvovirus.

Keywords:

Proptoparvovírus
CPV-2
Gastroenteritis
Diagnosis
Alternative treatments

1 INTRODUÇÃO

A parvovirose é uma das enfermidades que mais está presente na rotina das clínicas veterinárias no Brasil, sendo muito conhecida por ser uma síndrome gastrointestinal, que acomete canídeos filhotes e jovens. Por ser um vírus de tipo DNA, com fita simples e não envelopado; torna-se um pouco mais difícil a sua eliminação do ambiente, sendo as vezes necessário utilizar a vassoura de fogo, como método de desinfecção física para que consiga realizar de forma eficaz o seu controle do ambiente, junto a isso a manutenção do animal em isolamento é algo de extrema importância. (Melo *et al.,* 2021).

Através de análises laboratoriais chegou-se à hipótese de que haviam mais de uma possibilidade da origem do vírus. Uma seria que vírus, que hoje em dia conhecido como CPV-2 foi originado por meio de uma mutação do vírus da panleucopenia felina (FPV), a outra hipótese seria que a mutação ocorreu através de um laboratório vacinal, usando células

de origem canina, e desta forma houve a contaminação dessas vacinas e se espalhou pelo mundo. (Santana, *et al.,* 2019).

No Brasil, a enfermidade chegou no final da década de 70, mas apenas em meados dos anos 80 ocorreu a disseminação da doença no país. O primeiro caso diagnosticado ocorreu em São Paulo, mais especificamente na cidade de: Campinas, gerando uma onda de CPV-2 na época (Streek, *et al.,* 2018),.

A patogenia do vírus (CPV) pode ser compreendida através da preferência pelas células intestinais e no tecido linfoide, e possui menos preferência no miocárdio (mais comum em filhotes com menos de 3 semanas de vida). O CPV vai se ligar a transferrina para poder infectar a célula (Melo, *et al.,*

2021). Nos primeiros dois dias o vírus replica-se no tecido linfoide, linfonodos mesentéricos e timo, posteriormente ocorre a sua primeira replicação (Santos,. 2022). Entre o 3ª e 5º dia a viremia já estabelecida, e como resposta disso o animal entra em hipetermia. Já no 5ª e 6º dia o vírus atinge o intestino por meio de disseminação hematógena, replicando-se no epitélio, causando destruição das células epiteliais, vindo em seguida a enterite hemorrágica, sinal clínico mais frequente e marcante da doença (Pereira, Jericó, 2015).

Os sinais clínicos mais observados na rotina da clínica são: diarreia sanguinolenta, hematoquezia, vômitos, apatia, anorexia e letárgico, e esses sinais ocasionam uma perda hídrica muito grande, resultando em uma desidratação severa, e se não for tratada de maneira adequado, o animal poderá vir a óbito (Santana, *et al*., 2019).

O diagnóstico pode ser dividido em complementares que esses são acompanhados pela clínica do paciente, tais como: anamnese detalhada e sinais clínicos. Os exames complementares são de extrema importância para fechar o diagnostico, alguns deles são: hemograma completo, bioquímico, ultrassonografia e exame coprologico. Já o diagnóstico definitivo podemos concluir através do exame PCR ou teste ELISA (Mylonakis, *et al.,* 2016).

Para o prognostico ser bom é de extrema importância que o tratamento intensivo e adequado ocorra de maneira imediata. A terapêutica da doença é estabelecida para o tratamento suporte para minimizar os principais sinais clínicos, como: êmese, hematoquezia e a reposição hidroeletrolítica. O uso de antibióticos de amplo espectro que possui ação contra bactérias de Gram

negativa é recomendado em caso de infecção secundária. Controle de dor e possíveis hipertermia com o uso da dipirona. O uso de anti-inflamatório com cautela e o

uso de pré e probióticos para a reposição da flora intestinal (Pereira, Jericó, *et al.,* 2015). Na atualidade estão chegando ao mercado novos tratamentos alternativos, como o uso do anticorpo monoclonal nos Estados Unidos comentado por Budde e Rein (2023), e Traldi (2019) descreveram o uso da ozonioterapia de forma complementar no tratamento, por via retal na parvovirose canina, diminuindo o tempo de internação e recuperação do paciente. Scoot-Moris *et al.,* 2016 relata o uso do Interferon-Ômega recombinante felino para o auxílio no tratamento do proptoparvovírus.

Para o controle e prevenção da doença existem diversas alternativas para o filhote não contrair a doença, como por exemplo: a realização do protocolo vacinal de forma correta, observando qual o desafio este paciente está vivenciando, e o uso das boas práticas de higiene com a limpeza do local que este animal vive, podendo se utilizar da vassoura de fogo que é um método que é utilizado como um "lança chamas", um dispositivo é acoplado a um botijão de gás e as chamas são acionadas, matando o vírus no momento de seu uso, ou o uso de hipoclorito de sódio que é mais fácil para o tutor por contato do manejo, sendo necessário deixar o produto agir por no mínimo 1 hora para então matar o vírus (Santana *et al.,* 2019).

Este levantamento bibliográfico busca apresentar a importância do diagnóstico precoce, e a terapêutica adequada para obter um prognostico favorável em pacientes infectados com o proptoparvovírus canino. Visando auxiliar os clínicos veterinários no tratamento dos pacientes acometidos por essa enfermidade.

2 DESENVOLVIMENTO

2.1 Parvovirose – Etiopatogenia

A parvovirose (CPV-2) é uma doença infectocontagiosa altamente diagnosticada no Brasil e no mundo (MELO, 2021). Sendo representada pelas suas características inconfundíveis: diarreia sanguinolenta e vômitos, causando uma perda hídrica grande no paciente, que pode entrar em sepse e evoluir para óbito (Santana *et al.,* 2019).

O parvovírus é um vírus que pertence à família Parvoviridae, subfamília Parvovirinae, e do gênero Parvovírus, hoje em dia renomeado como: Proptoparvovirus (Melo *et al*., 2021) sendo um vírus do tipo DNA, de fita simples, não envelopado, por isso, é de alta resistência no ambiente, sobrevivendo até 2 semanas na temperatura de 37 graus e em 6 meses em temperatura ambiente (Ferreira, 2011).

Possuindo dois tipos de CPV, o CPV-1 que está em cães assintomáticos, causando suscetivelmente quadros não tão graves, e existe o CPV-2 que causa a enterite hemorrágica clássica. O CPV-2 possui também algumas variações de cepas, como as mais vistas são: CPV-2a e CPV-2b, CPV-2c. Pinto *et al.*, (2012) ressalta que no ano de 2010 houve uma circulação maior no país do CPV-2c. Estudos mostram que a sua possível origem tenha vindo de uma mutação do vírus da panleucopenia felina (FPV) (Santana,. 2019).

Melo (*et al.,* 2019) demonstra em seus estudos que canídeos filhotes entre 6 semanas a 6 meses de vida são os mais propensos a se contaminarem pelo CPV-2, não tendo nenhuma preferência por gênero, idade ou raças, o que difere do que foi encontrado por Pereira em 2020 que encontrou algumas raças que são mais suscetíveis a doença, como: pitbull, labrador e rottweiler, não conseguindo elucidar nos seus estudos como ocorre tal susceptibilidade (Pereira, 2020).

O proptoparvovírus possui preferência por células intestinais e no tecido linfoide, medula e o menos comum no miocárdio. Sendo assim, tendo sua preferência por células de rápida divisão (Pereira, 2017).

A incubação do CPV-2 no organismo varia entre 7 a 14 dias, após isso, ele irá se replicar em medula óssea, linfonodos e principalmente células intestinais; essas células possuem altas quantidades de receptores TfR (transferrina), quando ativos se tornam receptores do CPV-2 (Santana *et al.*,

2019). Os sinais aparecem normalmente durante do 5 aos 12 dias após a

contaminação por via fecal-oral, porém depende de diversos fatores como, a imunidade do paciente, grau da viremia e idade do paciente.

A miocardite acontece raramente nos casos de parvovirose canina, mas quando ocorre geralmente é em fase intrauterina ou em filhotes de até 8 semanas de vida. Geralmente isto ocorre por conta que as células do miocárdio estão sempre em alta divisão (Melo *et al.*, 2021). Geralmente está forma de infecção irá se dar somente no miocárdio, não atingindo o intestino na sua forma clássica. A maioria dos filhotes morrem repentinamente, raramente sobrevivem, mas caso sobreviva irá apresentar lesões no miocárdio (ICC) (Miller *et al.*, 2013, Sime *et al.*, 2015).

Após o contato do animal com o vírus seja ele oral ou nasal, o vírus segue uma linha de replicação, segundo (Strombeck, Guilford, 1991). Onde o mesmo se replica nos tecidos da orofaringe e consequentemente atinge a corrente sanguínea, causando novos sinais clínicos.

2.2 Sinais Clínicos

Melo *et al*., (2021) afirmam que o principal sinal clínico da parvovirose canina é a enterite hemorrágica, caracterizado de fezes sanguinolentas, com um odor fétido. seguido na maioria dos casos de quadros de êmese, apatia, depressão, perda de peso, hipertermia, e caso o tratamento não seja iniciado de imediato o caso pode evoluir para óbito. Santana *et al.,* (2019) afirma que os quadros de enterite hemorrágica ocorrem após os 7 dias que o animal é infectado, pois o proptoparvovírus já está no intestino causando ali uma destruição epitelial; com o vírus já estabelecido e desnutrindo o epitélio intestinal, é neste momento que bactérias oportunistas podem se disseminar pela corrente sanguínea trazendo um quadro de infecção bacteriana secundaria ao proptoparvovírus. Souto *et al*., (2018) relata também outro sinal clínico, porém com menor frequência do que a gastroenterite hemorrágica, sendo ela a miocardite.

Antunes (2013) afirma que os surtos de miocardite ocorreram na década de 70, quando a parvovirose começou a se espalhar mundialmente, hoje em dia é considerada uma manifestação clínica rara. Os seus sinais clínicos são insuficiência cardíaca congestiva, na maioria das vezes causando óbito por conta da insuficiência cardiovascular e arritmia no filhote, evoluindo rapidamente para o quadro de óbito (Miller *et al*., 2013).

2.3 Diagnóstico

Por se tratar de uma doença extremamente aguda, o diagnóstico rápido e precoce da parvovirose é essencial para evitar novas contaminações e agravamento do quadro. Os sinais clínicos e a anamnese devem entrar em consideração para realizar o diagnóstico (Antunes, 2013).

No hemograma é visto em alguns casos: anemia (regenerativa ou não regenerativa), que ocorre por conta da perda de sangue pelas fezes. Já no leucograma é visto uma leucopenia por neutropenia e linfocitopenia por se tratar de uma doença viral, mas nada que se possa fechar diagnóstico somente com estes exames (Melo *et al., 2019*).

O diagnóstico definitivo exige a identificação do vírus por meio de alguns testes laboratoriais específicos, o mais utilizado na rotina veterinária é o teste de ensaio de imunoabsorção enzimática, também conhecido como teste ELISA, é um teste de fácil acesso e de garante um rápido resultado, mesmo não sendo um teste tão sensível, podendo causar um falso negativo, em alguns casos o vírus ainda não está presente nas fezes, negativando o exame (Santos, 2022).

Sorologia pareada é um exame que demora mais, pois é necessário fazer em intervalos de 14 a 21 dias por conta dos anticorpos maternos que são circulantes no filhote, sendo então o tratamento clínico do animal de imediato, antes que saia o resultado. Testes como falso positivo também podem ocorrer caso o animal tenha feito o protocolo vacinal entre 3 a 10 dias (vírus vivo) (Melo *et al.*, 2021).

Outros testem como hemaglutinação, microscopia eletrônica, PCR e o mais novo método a amplificação da polimerase recombinante, pois possui alta sensibilidade para a detecção do CPV-2, sendo um ótimo diagnostico para fechar diagnostico da parvovirores, mas o seu custo é bastante elevado em comparação a alguns outros testes e o seu tempo para sair o diagnostico também é demorado, sendo isso um agravante na parvovirose por ser uma doença altamente aguda (Melo, 2020).

Melo *et al.,* (2021) comenta que um ótimo teste para se realizar é o de hemaglutinação nas fezes, por ter um baixo custo e poucos falsos negativos, se tornando um teste viável e mais preciso para a rotina veterinária**.**

2.4 Tratamento

O tratamento específico para combater o vírus CPV-2 não existe, sendo feito então um tratamento de suporte, com base nos sinais clínicos apresentados, sendo de início imediato para o melhor prognóstico para o paciente (Pereira, 2017).

Antunes (2013) relata a retirada de comida para pacientes que estão internado e com quadro de enterite hemorrágica grave, fazendo a retirada de 48horas, introduzindo a alimentação guiada e pastosa quando este paciente demonstrar uma melhora em relação as fezes. Pequenas quantidades de água com eletrólitos podem ser oferecidas ao animal.

O principal tratamento é a reposição de fluidos e eletrólitos perdidos pelo animal em momentos de vômitos e diarreias, fazendo então o uso da soroterapia (Melo, 2020). Rodrigues e Molinari (2017) relatam o uso de antieméticos como a Metoclopramida ou Ondacentrona. O uso de anti-inflamatório como o Meloxicam que é um AINE (Anti-inflamatório não esteroidal) que é um inibidor de preferência a COX-2. Analgésicos como Dipirona que também trata caso o animal está hipertérmico. E caso seja confirmado uma leucocitose pode entrar com o uso de antibióticos de amplo espectro, como o Metronidazol ou Ceftriaxona para evitar uma sepse em quadros de animais que estão com sinais clínicos de infecção (Santana *et al.*, 2019).

Scoot-Moris *et al* (2016) cita o uso do interferon ômega recombinante de origem felina junto com a terapia de suporte, pois estudos dizem que o seu uso diminui os sinais clínicos e a mortalidade do paciente, melhorando então o seu prognostico.

Venn *et al.,* (2017) afirma o uso do anticorpo monoclonal dos Estados Unidos para combater diretamente o protoparvovírus canino, o anticorpo se liga ao CPV-2 impedindo a infiltração viral nas células do paciente, diminuindo assim os sinais clínicos e a gravidade dos sintomas do animal. É contraindicado para pacientes que possuem menos de 8 semanas de vida.

Mota (2020) relatou que o ozônio é um gás formado por 3 átomos de oxigênio, e que no ano de 1958 Hansler desenvolveu o primeiro aparelho que gera ozônio em diferentes concentrações e doses. A dose de ozônio que se é utilizado na medicina veterinária varia de paciente para paciente. Sciorsci *et al.,*

(2020) diz como o ozônio reage no corpo do animal: assim que é atingido na corrente sanguínea as moléculas de ozônio vão reagir com várias substâncias,

formando dois grupos: produtos de oxidação lipídica e espécies reativas de oxigênio (ROS), que irá produzir o peroxido de oxigênio (HO22) que será responsável por diversos efeitos biológicos e terapêuticos, como antioxidantes. Já Traldi (2019) traz como tratamento diferencial o uso da ozonioterapia por via transretal, que possui um bom efeito sistêmico, somando assim no auxílio no tratamento do paciente, sendo funcional para a eliminação de alguns microrganismos como: fungos, bactérias e vírus.

2.5 Profilaxia e Controle

Santana., (2019) informa que é necessário ficar atento ao local de habitação do filhote, fazendo sempre a limpeza preventiva com hipoclorito de sódio ou cloro, pois são os únicos produtos químicos que conseguem inativar o vírus com 1 hora.

Alguns fatores que predispõem a infecção dos filhotes são: parasitas intestinais, superlotação em canis, habitat sem higiene adequada, estresse e imunidade baixa (Ogbu., 2021).

Para reduzir as taxas de mortalidade desses animais, também é indicado o uso de vacinas, no tempo certo, pois o anticorpo materno vai ser transferidos aos neonatos via placentária e por via do colostro. Temos disponível no mercado a vacina viva atenuada, que é a vacina contra o próprio CPV-2 original, mas como foi falado anteriormente por Melo *et al.,* (2021) existem novas cepas de CPV-2, no qual a vacina deve ser escolhida de acordo

com a epidemiologia do local, diminuindo então a falha vacinal, que é bem presente no Brasil. Cavalli *et al.,* (2019) relata o uso da vacina do vírus vivo modificado do CPV-2b intranasal, porém a aplicação sendo mais complicado por conta da contenção do neonato, porém também recomenda o uso da vacina de uso oral, também com o CPV-2b modificado. No Brasil já temos no mercado uma vacina segura que pode ser utilizada em filhotes a partir de 4 semanas de vida, sendo segura utilizar mesmo com os altos níveis de anticorpos maternos, não neutralizando a vacina, e protegendo contra todas as variantes, inclusive a 2c.

3 CONSIDERAÇÕES FINAIS

Mesmo com o passar dos anos, e a atualização da medicina veterinária no Brasil, a parvovirose canina continua sendo uma das patogenias de maior morbidade e mortalidade de filhotes canídeos.

O diagnóstico precoce da parvovirose possibilita o melhor prognostico do animal, podendo estabelecer a gravidade da doença e seu melhor tratamento. O uso da ozonioterapia para auxiliar o tratamento medicamentoso, e o uso do anticorpo monoclonal, pode ser uma melhor forma de tratamento para o paciente

A vacinação ainda continua sendo o método mais seguro e eficaz para a prevenção da parvovirose, sendo indicado por um Médico Veterinário, um protocolo específico para cada faixa etária do animal, e juntamente desse protocolo as boas práticas de higiene onde o animal irá ter acesso, complementando bons resultados na prevenção contra a parvovirose canina.

REFERÊNCIAS

ANTUNES, JÉSSICA. D. R . **Detecção, Caracterização e diagnostico Diferencial de parvovírus canino.** POA, 2013. Disponivel em: url. http://hdl.handle.net/10183/119430 . Acesso em 3 de março de 2024.

A. CAVALLI [a], C. DESARIO [a], M. MARIANO [b], M. LOSURDO [a], M. CAMERO [a], N. DECA [a], C. CATELLA [a], G. LANAVE [a], C. BUONOVAGLIA [a]. **Oral administration of modified live canine parvovirus type 2b induces systemic immune response.** Vaccine. 2020 Jan 10;38(2):115-118. Epub 2019 Oct 15. PMID: 31628031. Disponivel em: url 10.1016/j.vaccine.2019.10.016 . Acesso em 30 de março de 2024

FERREIRA, M.O. **Diferentes abordagens terapêuticas em cães com parvovirose: caracterização do uso de antibióticos.** Apr 2011.Universidade Técnica de Lisboa, Faculdade de Medicina Veterinária, Lisboa. Disponivel em: url http://hdl.handle.net/10400.5/3135 . Acesso em: 3 de mar. de 2024.

ABDULACK, L , FERNANDA. **Resposta imune ao parvovírus canino tipo 2 (CPV 2) em hidrogel de quitosana administrado via sublingual.** Dissertação (Mestrado em Tecnologia de Fermentações) – Faculdade de Ciencias Farmacêuticas, Universidade de São Paulo. São Paulo, 2013. Disponivel em: https://doi.org/10.11606/D.9.2013.tde-17062013-161602 . Acesso em: 10 de set. 2023.

MELO, T. F.; ABREU, C. B.; HIRSCH, C.; MUZZI, R. A. L.; PECONICK, A. P. . **Parvovirose canina: uma revisão de literatura.** Natural Resources, v.11, n.3, p.40-56, 2021. Disponível em: url.
http://doi.org/10.6008/CBPC22379290.2021.003.0006 . Acesso em 12 de set.2023.

MELO, TUANA. **Prognóstico de cães infectados com parvovírus canino 2 (CPV-2).** MG, 2020. Disponível em: url DISSERTAÇÃO Prognóstico de cães infectados com parvovirus canino 2 (CPV-2).pdf . Acesso em 3 de abr. 2024.

MILLER L.M., VAN VLEET J.F. & Gal A. **Sistema cardiovascular e vasos linfáticos**, p.542-591. 2013 In: McGavin M.D. & Zachary J.F. (Eds), Bases da Patologia veterinária. 5th ed. Elsevier, Rio de janeiro.

MOTA, VIDAL IANE . **Uso da ozonioterapia em animais de companhia – relato de caso.** Gama, DF. 2020. Disponível em: url Iane Vidal Mota_0009551.pdf (uniceplac.edu.br) . Acesso em 3 de abr.2024.

MYLONAKIS ME, KALLI I, RALLIS TS. **Canine parvoviral enteritis: an update on the clinical diagnosis, treatment, and prevention. Vet Med** Auckl. 2016 Jul 11;7:91-100.
Disponivel em: url. 10.2147/VMRR.S80971 . Acesso em 13 set. 2023.

OGBU KI, CHUKWUD IC, Mira F, EZE UU, DI BELLA S, OLAOLU OS, TION MT, PURPARI G, CANNELA V, NWOSHU IC, GUERCIO A, ANENE BM. **Current status and risk factors of canine parvovirus type 2 in North Central Nigeria.** Comp Immunol Microbiol Infect Dis. 2021 Fev;74:101578. USA**,** 2021. 74, 101578. Disponível em: url https://doi.org/10.1016/j.cimid.2020.101578 . Acesso em 13 de set. 2023.

PEREIRA, ANA LAURA. **Parvovirose canina o que precisamos saber da etiologia à profilaxia: Revisão Bibliográfica.** SC, 2020. Disponível em: url PARVOVIROSE CANINA - O QUE PRECISAMOS SABER DA ETIOLOGIA À PROFILAXIA | Labovet Produtos Veterinários . Acesso em: 2 de abr.2024.

PEREIRA, C.A.D. Parvovirose canina. In: Jericó, M.M. **Tratado de medicina interna de cães e gatos**. Rio de Janeiro: Roca, 2017. Cap. 88. P. 844-87

RODRIGUES, B.; MOLINARI, B. L. D. **Diagnóstico e tratamento de parvovirose canina: revisão de literatura.** Brazilian Journal of Surgery and Clinical Research, v, 21, n. 2, p.127-134. Maringá, 2017. . Disponível em url: t http://www.mastereditora.com.br/bjscr . Acesso em 2 de abril de 2024

SANTANA, W. de O.; LENCINA, M. M.; BERTOLAZZI, S.; SILVEIRA, S.; STRECK, A. F. **Parvovírus canino: uma abordagem evolutiva e clínica. Medicina Veterinária**, *[S. l.]*, v. 13, n. 4, p. 526–533, 2020. DOI: 10.26605/medvet-v13n4-3661. Disponível em: https://www.journals.ufrpe.br/index.php/medicinaveterinaria/article/view/3661. Acesso em: 7 jun. 2024.

SANTOS, LAÍS, CLAUDIA, PIRES. **PARVOVIROSE CANINA.** Anapólis,2022. Disponível em: url LAÍS CLÁUDIA PIRES DOS SANTOS.pdf (pgsscogna.com.br) . Acesso em: 3 de abr.2024.

SCIORSCI, R.L.; LILLO, E.; OCCHIOGROSSO, L.; RIZZO, A. **Ozone therapy in veterinary medicine:** A review. Res Vet Sci. Oxford, v.130, n.1, p.240-246, 2020. **Disponivel em: url** 1618938474Ozone therapy in veterinary medicine A review.pdf (d335luupugsy2.cloudfront.net) . Acesso em 6 de abr.2024.

SCOOT-MORRIS, B., & Walker, D.. **Nursing the patient with parvovirus**.Cumbria, 2015. *Veterinary Nursing Journal*, *31*(1), 25–29. Disponível em: url https://doi.org/10.1080/17415349.2015.1107517 . Acesso em 5 de abr.2024.

SIME TA, Powell LL, Schildt JC, Olson EJ . **Parvoviral myocarditis in a 5- week-old Dachshund**. J Vet Emerg Crit Care (San Antonio). 2015 Nov Dec;25(6):765-9. Disponível em: url 10.1111/vec.12347. Acesso em: 2 de abri.2024.

SOUTO, ERICK P.F., OLINDA, ROBERIO G. ; ALMEIDA, DILANE B.B. ; ROLIM, VERÔNICA M. ; DRIEMEIER, DAVID : NOBRE, VERÔNICA M.T.; RIET-CORRÊA, FRANKLIN ; DANTAS, ANTÔNIO F.M. . **Surto de parvovirose cardíaca em filhotes cães no Brasil**. POA, 2018. Disponivel em: url SciELO - Brazil - Surto de parvovirose cardíaca em filhotes de cães no Brasil Surto de parvovirose cardíaca em filhotes de cães no Brasil Acesso em: 7 de mai.2024.

STRECK, ANDRÉ FELIPE; SOUZA, CARINE KUNZLER DE; GONÇALVES, KARLA RATHJE; ZANG, LUCIANA; PINTO, LUCIANE DUBINA; CANAL, CLÁUDIO WAGECK. **First detection of canine parvovirus type 2c in**

Brazil. POA, 2019. Braz. J. Microbiol. 40(3):465-469. Disponivel em: url https://doi.org/10.1590/S1517-83822009000300008 . Acesso em: 4 de mar. de 2024.
TRALDI, R. F**. Uso da ozonioterapia como terapia complementar em cães diagnosticados com parvovirose.** Universidade Estadual Paulista, Botucatu – SP, 2019.

VENN EC, Preisner K, Boscan PL, Twedt DC, Sullivan LA. **Evaluation of an outpatient protocol in the treatment of canine parvoviral enteritis.** J Vet Emerg Crit Care (San Antonio). 2017 Jan;27(1):52-65. Disponível em: url Evaluation of an outpatient protocol in the treatment of canine parvoviral enteritis - PubMed (nih.gov) . Acesso em 2 de abi. 2024

BRASIL. Medida provisória no 1.569-9, de 11 de dezembro de 1997. **Diário Oficial [da] República Federativa do Brasil,** Poder Executivo, Brasília, DF, 14 dez. 1997. Seção 1, p. 29514.

BRASIL. Medida provisória no 1.569-9, de 11 de dezembro de 1997. Estabelece multa em operações de importação, e dá outras providências. **Diário Oficial [da] República Federativa do Brasil,** Poder Executivo, Brasília, DF, 14 dez. 1997. Seção 1, p. 29514.

COSTA, V. R. À margem da lei. **Em Pauta**, Rio de Janeiro, n. 12, p. 131-148, 1998.

DAMIÃO, Regina Toledo; HENRIQUES, Antonio. **Curso de direito jurídico**. São Paulo: Atlas, 1995.

GOMES, L. G. F. F. **Novela e sociedade no Brasil.** Niterói: EdUFF, 1998.

GURGEL, C. Reforma do Estado e segurança pública. **Política e Administração**, Rio de Janeiro, v. 3, n. 2, p. 15-21, set. 1997.

IBICT. **Manual de normas de editoração do IBICT**. 2. ed. Brasília, DF, 1993. 41 p.

MORGADO, M. L. C. **Reimplante dentário**. 1990. 51 f. Trabalho de Conclusão de Curso (Especialização)–Faculdade de Odontologia, Universidade Camilo Castelo Branco, São Paulo, 1990.

PASSOS, L. M. M.; FONSECA, A.; CHAVES, M. **Alegria de saber:** matemática, segunda série, 2, primeiro grau: livro do professor. São Paulo: Scipione, 1995. 136 p.

ROMANO, Giovanni. Imagens da juventude na era moderna. In: LEVI, G.; SCHMIDT, J. (Org.). **História dos jovens 2**. São Paulo: Companhia das Letras, 1996. p. 7-16.

SANTOS, F. R. dos. A colonização da terra do Tucujús. In: _____. **História do Amapá, 1o grau**. 2. ed. Macapá: Valcan, 1994. cap. 3.

SÃO PAULO (Estado). Decreto no 42.822, de 20 de janeiro de 1998. **Lex**: coletânea de legislação e jurisprudência, São Paulo, v. 62, n. 3, p. 217-220, 1998.

URANI, A. et al. **Constituição de uma matriz de contabilidade social para o Brasil**. Brasília, DF: IPEA, 1994.

Página 123. DOI: 10.47242/978-65-87959-48-1-11

INSUFICIÊNCIA RENAL AGUDA SECUNDÁRIA A ERLIQUIOSE CANINA: RELATO DE CASO

Alycia Castelo Branco da Silva
Universidade de Fortaleza, Fortaleza-Ceará.
ORCID: https://orcid.org/0009-0000-4982-0606
Lattes: http://lattes.cnpq.br/5935749575398052.

Carolline Andrade Silveira Capelo
Universidade de Fortaleza, Fortaleza-Ceará.
ORCID: https://orcid.org/0009-0000-4982-0606
Lattes: http://lattes.cnpq.br/5935749575398052.

Ana Karine Rocha de Melo Leite
Universidade Estadual do Ceará, Fortaleza– Ceará
ORCID: https:// orcid.org/0000-0003-4135-4545
Lattes: https://lattes.cnpq.br/3057934708334626

RESUMO

Informações sobre o artigo:

Recebido em: 15/08/2024

Aceito em: 28/08/2024

Data de publicação: 26/09/2024

Palavras-chave:

Ehrlichia canis

Insuficiência renal

hematologia

Bioquímica.

A erliquiose é uma hemoparasitose comum na rotina clínica. Ela se apresenta de várias formas, induzindo os mais diversos sinais clínicos e alterações laboratoriais no animal. Dessa forma, objetivou-se relatar um caso de insuficiência renal aguda oriunda de complicações de erliquiose em um cão. No dia 19 de outubro de 2023, foi atendido em um hospital veterinário particular de Fortaleza, no Ceará, um cão, da raça Pug, com 2 anos e 8 meses de idade, com histórico clínico de vômitos recorrentes e perda de peso. Anteriormente havia sido tratado para gastroenterite, porém não obteve melhora. Foram solicitados exames laboratoriais, ultrassonografia abdominal e teste rápido SNAP 4Dx Plus. O resultado do teste rápido mostrou-se positivo para erliquiose. O hemograma mostrou um quadro de anemia arregenerativa e trombocitopenia. Azotemia também estava presente. A ultrassonografia mostrou nefropatia aguda, hepatite aguda e esplenomegalia. Mesmo com o tratamento, o animal apresentou piora do quadro e foram solicitados novos exames. Anemia, neutrofilia e azotemia estavam presentes. A urianálise mostrou alterações física, química e de sedimento. Verificou-se um quadro de hiperfosfatemia e a relação protéica/creatinina encontrava-se elevada. O animal veio a óbito após alguns dias. O resultado do PCR confirmou o diagnóstico de erliquiose. Conclui-se, nesse relato, que a eliquiose induziu alterações clínicas e laboratoriais que comprometeram a vida do paciente. A insuficiência renal aguda foi uma complicação notória induzida por esse hemoparasita. O diagnóstico precoce juntamente com uma terapêutica adequada associada a uma resposta imune eficaz é essencial para garantir a vida do animal.

ACUTE RENAL FAILURE SECONDARY TO CANINE EHRLICHIOSIS: CASE REPORT

ABSTRACT

Ehrlichiosis is a common hemoparasitosis in clinical routine. It presents itself in several forms, inducing the most diverse clinical signs and laboratory alterations in the animal. Thus, the objective of this study was to report a case of acute renal failure resulting from complications of ehrlichiosis in a dog. On October 19, 2023, a 2-year-and-8-month-old Pug dog was treated at a private veterinary hospital in Fortaleza, Ceará, with a clinical history of recurrent vomiting and weight loss. He had previously been treated for gastroenteritis, but had not improved. Laboratory tests, abdominal ultrasound, and the SNAP 4Dx Plus rapid test were requested. The rapid test result was positive for ehrlichiosis. The blood count showed a picture of regenerative anemia and thrombocytopenia. Azotemia was also present. Ultrasound showed acute nephropathy, acute hepatitis, and splenomegaly. Despite treatment, the animal's condition worsened and new tests were requested. Anemia, neutrophilia and azotemia were present. Urinalysis showed physical, chemical and sediment alterations. Hyperphosphatemia was observed and the protein/creatinine ratio was elevated. The animal died after a few days. The PCR result confirmed the diagnosis of ehrlichiosis. In this report, it was concluded that ehrlichiosis induced clinical and laboratory alterations that compromised the patient's life. Acute renal failure was a notable complication induced by this hemoparasite. Early diagnosis together with appropriate therapy associated with an effective immune response is essential to guarantee the animal's life.

Keywords:

Ehrlichia Canis

Renal Failure

Hematology

Biochemistry

1 INTRODUÇÃO

A erliquiosemonocítica canina (EMC), é uma hemoparasitose, que tem como agente etiológico a *Ehrlichiacanis*, uma Rickettsia de característica pleomórfica, cocóide e gram-negativa. Ela é considerada um parasita intracelular obrigatório que pode ser encontrada em monócitos, linfócitos e macrófagos (DAGNONE; COSTA, 2024).

Nesse sentido, dados mostram que a ocorrência da erliquiose vem crescendo nos últimos anos, onde a *E. canis foi* descrita em cães no Brasil pela primeira vez em Belo Horizonte-MG, no ano de 1973 (DAGNONE; COSTA, 2024). Na região Nordeste do Brasil encontra-se a maior prevalência, onde mais de 40% dos animais são portadores dessa doença (BRITO, 2006).

Em relação a patogenia da erliquiose, sabe-se que há a multiplicação do agente no fígado, baço e linfonodos. Durante a infecção, muitas alterações imunológicas e inflamatórias

são desencadeadas, resultando em hemaglutinação, hipergamaglobulinemia, infiltração leucocitária de órgãos parenquimatosos e manguitos perivasculares em variados locais, como rins, baço, meninges, pulmões, olhos, além de anticorpos antiplaquetários (JERICÓ,2023).Sabe-se que a erliquiose pode ocasionar danos renais e uma das principais causas é a deposição de imunocomplexos, que são depositados em várias regiões do corpo, incluindo rins, podendo contribuir posteriormente para uma glomerulonefrite (NASCIMENTO E RIBEIRO,2021).

O período de incubação ocorre de 8 a 20 dias, onde a doença pode apresentar as fases aguda, subclínica e crônica. Na fase aguda o agente adentra as células mononucleares e se replica por fissão binária, disseminando-se para outros órgãos do hospedeiro. Essa fase tem uma duração em média de algumas semanas e na maioria dos casos, o animal sobrevive. Ainda, essa fase pode evoluir para a fase subclínica (assintomática)ou cura. Entretanto, em animais imunossuprimidos ou submetidos a um tratamentoineficaz, existe a possibilidade de evolução para a fase crônica, onde o microorganismo persiste intracelularmente em alguns animais (DAGNONE; COSTA, 2024).

Em relação a sintomatologia que a erliquiose pode induzir em cães, essa pode diversificada, tendo como exemplos: depressão, anorexia, letargia, perda de peso, febre, linfadenomegalia, esplenomegalia e sangramentos. Vale ressaltar que os sinais clínicos estão diretamente relacionados aos achados laboratoriais, como anemia, leucopenia, trombocitopenia e pancitopenia (DAGNONE; COSTA, 2024).

Quanto ao diagnóstico, atualmente, é realizado por meio da associação dos sinais clínicos e exames laboratoriais. Os testes rápidos são utilizados como triagem. Nesse contexto, a reação de imunofluorescência indireta (RIFI) é o teste sorológico padrão para a pesquisa de anticorpos, sendo considerado método complementar.Já a reação em cadeia da polimerase (PCR) pode ser realizada para detectar o DNA específico do microorganismono sangue periférico (NELSON; COUTO, 2015).

Diante do exposto anteriormente que retrata a erliquiose, sua patogenia, sinais clínicos e diagnóstico, esse trabalho tem como objetivo relatar um caso de insuficiência renal aguda oriunda de complicações de erliquiose em um cão.

2 RELATO DE CASO

No dia 19 de outubro de 2023, foi atendido em um hospital veterinário particular de Fortaleza, no Ceará, um cão braquicefálico, de raça Pug, não castrado, pelagem bege, com 2 anos e 8 meses de idade, com histórico clínico de vômitos recorrentes e perda de peso. O animal já havia sido internado em outro hospital veterinário anteriormente ao dia 19/10 onde foi realizado tratamento para gastroenterite após diagnóstico por ultrassonografia abdominal, segundo o tutor.

O mesmo relatou que após o período de internação e tratamento, o cão permaneceu apático e inapetente, sendo levado ao atendimento veterinário no dia 19/10/2023, onde foi submetido a exames laboratoriais (hemograma e quantificação bioquímica sérica), ultrassonografia abdominal e teste rápido SNAP 4Dx Plus. Após a realização de exames e prescrição de tratamento, o paciente não obteve melhora e deu entrada ao internamento no dia 21/10/2023 onde permaneceu interno até o dia 28/10 quando veio a óbito por complicações.

3 RESULTADOS E DISCUSSÃO

Nesse relato, o resultado do teste rápido SNAP 4Dx Plus mostrou-se positivo para erliquiose. Dessa forma, diagnosticou-se essa hemoparasitose no animal. Dados da literatura mostram que o teste SNAP 4Dx Plus IDEXX Laboratories® apresenta tecnologia de ELISA, com sensibilidade de 97,1% e especificidade de 95,3%, para o gênero *Ehrlichia* (*E. canis* e *E. ewingii*) e de 90,3% e 94,3% para o gênero Anaplasma (*A. platys* e *A. phagocytophilum*), respectivamente, de acordo com a informação do fabricante. A *E. canis* é detectada pela presença de anticorpos contra peptídeos derivados da principal proteína imunodominante P 30 e P30-1 do parasita e pela reação cruzada com *E. ewingii* usando o peptídeo derivado da proteína de membrana externa P28 da família (STILLMAN et al., 2014).

Em relação ao resultado do hemograma do dia 19 de outubro foi observada umaredução de hematócrito, hemoglobina e hemácias, com morfologia das hemácias de aspecto normocítica e normocrômica (Tabela 1), sugerindo um quadro deanemia arregenerativa. Dados mostram que a anemia pode ocorrer por perda de sangue (hemorragias), destruição acelerada dos eritrócitos ou redução na produção eritrocitária que é a hipoplasia ou até mesmo aplasia da medula óssea, incluindo a utilização deficiente de nutrientes essenciais para a produção de eritrócitos(LOPES, 2007).

No caso da erliquiose canina,o parasita pode se instalar na própria medula, podendo levar a hipoplasia medular (MEGID; et al., 2016). Ainda, dados mostram que as células infectadas são transportadas principalmente aos pulmões, rins e meninges, aderindo ao endotélio vascular e induzindo o aparecimento de vasculite e infecção do tecido subendotelial (CAETANO et al., 2023). Nessa condição, a erliquiose pode levar a um quadro de glomerulonefrite, reduzindo a produção de eritropoetina, o que justificaria mais uma vez o quadro anêmico no animal.

Nesse contexto, dados mostram que a anemia normocítica normocrômica, comum em quadros de erliquiose (BORIN; CRIVELENTI; FERREIRA, 2009), ocorre pela depressão seletiva da eritropoiese em doenças crônicas como infecções, doença renal crônica, malignidades e certas desordens endócrinas. Nestes casos, a resposta de reticulócitos está ausente ou insignificante (LOPES, 2007), o que justificaria a anemia arregenerativa no animal,

O leucograma visualizado no dia 19 de outubro não mostrou qualquer alteração (Tabela 1), ao contrário do que é descrito na literatura. Dados mostram que na fase aguda da erliquiose, o animal é assintomático, porém há redução significativa do complexo histocompatibilidade, reduzido a maturação da célula T em linfócito TCD4, o qual atua sobre o desenvolvimento e potencializa a resposta imune celular e humoral. Em seguida ocorre a redução da liberação do interferon gama, bem como atividade microbiótica dos macrófagos e o agente se multiplica em leucócitos mononucleares sanguíneos e dissemina-se para órgãos como fígado, linfonodos e baço (MEGID; et al., 2016), podendo levar a leucopenia. Dessa forma, esse achado mostra que o animal não se encontrava na fase aguda da doença.

Quanto ao plaquetograma presente no hemograma do dia 19 de outubro, verificou-se uma trombocitopenia (Tabela 1), porém com acentuada agregação plaquetária. Diante disso, não foi possível verificar se de fato esse achado hematológico era verídico, já que poderia estar associado a uma influência pré-analitica. Entretanto, sabe-se que a trombocitopenia pode ocorrer devido ao aumento no consumo de plaquetas, aumento no sequestro esplênico e destruição imunomediada ou por redução da meia vida das plaquetas. A própria infecção por *E. canis* causa lise de plaquetas, porém, casos sem trombocitopenia podem ocorrer. Ocorre também alteração na função das plaquetas, com muitos animais apresentando sangramento superficial, mesmo com o número de plaquetas e perfil de coagulação normais (ALMOSNY; MASSARD, 2002; ACCETTA, 2008).

Tabela 1: Resultado do hemograma do animal com erliquiose referente ao dia 19/10/2023.

Parâmetros	Resultados	Valores de referência
Hemácias	4,54 milhões/µL	5,5 a 8,5
Hemoglobina	10,6 g/dL	12,0 a 18,0
Hematócito	32,6%	37,0 a 55,0
VCM	71,8fL	60,0 a 77,0
CHCM	32,3 %	30,0 a 36,0
HCM	23,3 %	19,0 a 23,0
Leucócitos totais	9300 /mm³	6000 a 17000
Mielócitos	0	
Metanielócitos	0	
Neutrófilos bastonetes	0	0 a 300
Neutrófilos segmentados	6696	3000 a 11500
Linfócitos	1395	1000 a 4800
Monócitos	558	150 a 1350
Eosinófilos	651	100 a 1250
Basófilos	0	0 a 300
Plaquetas	182000 /mm³	200000 a 500000
Proteínas Plasmáticas Totais	6 g/dL	5,6 a 8,0

Obs: Hemácias normocíticas e normocrômicas, plasma normal. Leucócitos: sem alterações morfológicas. Plaquetas: Presença acentuada de agregados plaquetários.

Em relação à quantificação bioquímica sérica verificou-se um aumento nos níveis sérico de creatinina e uréia (Tabela 2). Sabe-se que em situações em que ocorre redução da filtração glomerular, observa-se uma maior retenção da uréia, levando a um aumento da concentração sanguínea, podendo estar relacionada à azotemia renal, porém somente será considerada quando 75% dos néfrons de ambos os rins estão afuncionais (GONZÁLEZ; SILVA, 2006). Dessa forma, foi solicitada a quantificação sérica de creatinina, já que a mesma é totalmente excretada pelos glomérulos, não havendo a reabsorção tubular, podendo dessa forma, ser considerado um marcador renal. Diante dos resultados, verificou-se que o animal tinha de fato um comprometimento renal (KANEKO, 1997).

Tabela 2: Resultado da quantificação bioquímica sérica do animal com erliquiosereferente ao dia 19/10/2023.

Parâmetros	Resultados	Valores de Referência
Creatinina	3,57 mg/dL	0,5 a 1,5 mg/dL
ALT (TGP)	21 U/L	21,0 a 102,0 U/L
Uréia	242 mg/dL	21 a 59,9 mg/dL

Obs: Soro normal

Quanto ao resultado da ultrassonografia abdominal realizada no dia 19 de outubro foram observadas: alterações condizentes com os achados clínicos e laboratoriais, nefropatia aguda, justificada pela insuficiência renal aguda, hepatite aguda e esplenomegalia, podendo ser justificado pela presença do parasita em vários órgãos, incluindo aqueles do sistema mononuclear fagocitário, como baço, linfonodos e fígado (HASEGAWA, 2005, GEENE, 2015). Foi identificada também estase gástrica e gastrite devido ao processo inflamatório gerado no trato gastrintestinal e vômitos. Dados da literatura mostram que cães infectados por *Ehrlichiasp* podem apresentar quadros gastroentéricos dependendo da gravidade da infecção (JERICÓ,2023).

Com a não remissão dos sinais clínicos e piora do quadro, o animal foi levado a um hospital veterinário, dando entrada ao internamento no dia 21 de outubro de 2023, sendo descrito pelo tutor a ocorrência de vômitos, anorexia e perda de peso.Ao exame físico foi observado que o animal apresentava apatia, desidratação, náuseas e poliúria.

Sabe-se que entre as principais causas de vômitos em cães podem-se incluir reações adversas ao alimento, parasitas do trato gastrintestinal, corpo estranho, distúrbios metabólicos e causas infecciosas. No caso em questão, o paciente apresentou vômitos possivelmente pela infecção presente por *Ehrlichiasp* e pelas alterações metabólicas geradas, incluindo a insuficiência renal aguda, que pode gerar sinais clínicos como êmese e náuseas. A Insuficiência renal aguda pode atingir vários sistemas, como gastrointestinal, nervoso, respiratório, musculoesquelético, entre outros (COWGILL, 2008).

A apatia presente no animal pode ter ocorrido pela injúria presente no organismo devido à infecção, o processo inflamatório no trato gastrintestinal e consequentemente dor, perda de eletrólitos por meio de êmese e pela anorexia presente. É descrito que a anorexia pode ocorrer devido a processos enfermos, principalmente aqueles acompanhados de episódios tóxicos e/ou febris, acompanhados ou não de dor (FEITOSA, 2020). Neste caso

pode ser justificada pela infecção instalada, pela dor presente devido aos quadros de gastroenterite e gastrite e pela náusea.

Como o animal não estava se alimentando adequadamente e teve perda de eletrólitos, houve uma perda de peso importante. A perda de peso também pode ocorrer em casos de evolução para a fase crônica da doença, que pode ocorrer meses ou anos após a infecção, podendo causar óbito (ALMOSNY, 2002). Dessa forma, foram solicitados novos exames para acompanhamento do quadro: hemograma, quantificação bioquímica sérica, sumário de urina e relação proteína-creatinina urinária.

O resultado do hemograma realizado no dia 23 de outubro mostrou redução de hematócrito, hemoglobina e hemácias, sugerindo anemia com presença discreta de anisocitose e hipocromia em hemácias (Tabela 3). Ou seja, o quadro anêmico ainda persistia, porém a anemia era agora, do tipo regenerativa, já que a anisocitose se caracteriza por diferentes tamanhos de hemácias, normais, menores e maiores, indicando uma regeneração nesse tipo de célula (LOPES, 2007).

Em relação ao resultado do leucograma foi possível observar presença de leucocitose por neutrofilia e neutrófilos tóxicos(Tabela 3).Dados mostram que a neutrofilia pode ser encontrada em quadros de infecção/inflamação aguda, ou seja, uma neutrofilia reativa e, os neutrófilos tóxicos, podem estar presentes em casos de infecção grave, já que a presença destes grânulos exprime a duração e gravidade de um processo inflamatório (LOPES, 2007). Nesse contexto, em relação ao plaquetograma, verificou-se um quadro de trombocitopenia, achado comum na erliquiose devido ao aumento no consumo de plaquetas, aumento no sequestro esplênico e destruição imunomediada ou até mesmo pela redução da meia vida das plaquetas (ALMOSNY; MASSARD, 2002; ACCETTA, 2008).

Tabela 3: Resultado do hemograma do animal com erliquiose referente ao dia 23.10.2023

Parâmetros	**Resultados**	**Valores de referência**
Hemácias	4,44 milhões/µL	5,5 a 8,5
Hemoglobina	10,4 g/dL	12,0 a 18,0
Hematócito	32%	37,0 a 55,0
VCM	72,1 fL	60,0 a 77,0
CHCM	32,5 %	30,0 a 36,0
HCM	23,4 %	19,0 a 23,0
Leucócitos totais	17500 /mm³	6000 a 17000
Mielócitos	0	
Metanielócitos	0	
Neutrófilos bastonetes	525	0 a 300
Neutrófilos segmentados	14350	3000 a 11500
Linfócitos	2100	1000 a 4800
Monócitos	175	150 a 1350
Eosinófilos	350	100 a 1250
Basófilos	0	0 a 300
Plaquetas	196000 /mm³	200000 a 500000
Proteínas Plasmáticas Totais	6 g/dL	5,6 a 8,0

Obs: Hemácias com presença discreta de anisocitose e hipocromia. Leucócitos com presença discreta de neutrófilos tóxicos. Plaquetas morfologicamente normais. Plasma normal.

Em relação ao resultado da quantificação bioquímica sérica referente aodia 23 foi observadaa permanência do aumento de creatinina (Tabela 4), sendo solicitada novamente no dia 26 de outubro a quantificação de eletrólitos (Tabela 5). Dessa forma, verificou-se um aumento significativo de fósforo. Sabe-se que a hiperfosfatemia pode estar presente na insuficiência renal (OCHOA, 2007). Na nefropatia crônica progressiva e na doença renal generalizada há redução na velocidade da filtração e perda na capacidade de excreção de fósforo, levando à hiperfosfatemia em cães e gatos (LOPES, 2007).

Tabela 4: Resultado dobioquímico do animal com erliquiosereferente ao dia 23.10.2023

Parâmetros	Resultados	Valores de Referência
Creatinina	4,88 mg/dL	0,5 a 1,5
ALT (TGP)	38 U/L	21,0 a 102,0

Obs: Soro normal

Tabela 5: Resultado da quantificação de eletrólitos do animal com erliquiose referente ao dia 26/10/2023

Parâmetros	Resultados	Valores de Referência
Sódio	149,78 mmol/L	144 a 160 mmol/L
Potássio	5,75 mmol/L	3,5 a 5,8 mmol/L
Cloro	116,91 mmol/L	109 a 122 mmol/L
Cálcio iônico	1,08 mmol/L	1,00 a 1,35 mmol/L
Fósforo	16,7 mmol/L	2,6 a 6,2 mmol/L

Obs: Soro normal

Quanto ao sumário de urina realizado no dia 26 de outubro foi possível observar coloração amarelo escuro (Tabela 6), o que sugere uma urina mais concentrada, que pode ser indicativo de desidratação, nefrite aguda ou baixa ingestão hídrica.Já o aspecto turvo presente na urina, essepode estar associado à presença de componentes celulares, muco ou bactérias (SINK; WEINSTEIN, 2012). Na relação proteína:creatinina pôde-se observar caráter proteinúrico, proteína (515,8 mg/dL), creatinina (45 mg/dL) e relação proteína-creatinina (11,46) (Tabela 7) e, na urinálise foi observadaproteinúria (++++)(Tabela 6), achados que podem ser justificados pela lesão renal, podendo ser significativo de aumento da permeabilidade capilar, doença tubular com perda funcional devido a uma possível glomerulonefrite, nefrose e nefrite (LOPES, 2007; SINK; WEINSTEIN, 2012).A presença de sangue (++) (Tabela 6) pode ser justificada por uma possível hemoglobinúria, devido a hemólise extra vascularimunomediada ou quadro hemorrágico, necessitando dessa forma, ser melhor investigado.

Ainda, foram visualizadas: células epiteliais (>10/campo), cilindros urinários (>30/campo) e feixes de muco (Tabela 6). A presença de células epiteliais quando em quantidade elevada (>5 células/campo) podem indicar lesão local ou difusa e alterações a nível renal (LOPES,2007). A formação dos cilindros ocorre na porção renal tubular e o aumento pode ser indicativo de presença de feixes de muco e processo inflamatório (SINK; WEINSTEIN, 2012). Diante dos achados, foi constatado que possivelmente o animal apresentava uma insuficiência renal aguda devido aos efeitos da erliquiose, de forma direta e indireta.

O animal prosseguiu em tratamento com antimicrobiano, anti-emético, analgésico, fluidoterapia e alimentação forçada na seringa. Sem melhoras do quadro clínico, no sétimo dia de internamento o animal apresentou um quadro de hipotermia seguido de uma parada

cardiorrespiratória. Foi realizada uma intervenção, porém o paciente veio a óbito no dia 28/10/2023. No dia 31 de outubro saiu o resultado do exame reação em cadeia da polimerase (PCR), onde a amostra foi positiva para *Ehrlichiaspp* (Tabela 8), diagnosticado mais uma vez um quadro de erliquiose no animal.

Neste caso, foi relatado que o animal já havia sido diagnosticado com essa hemoparasitose quando mais jovem, com aproximadamente 1 ano de idade. Mesmo com o tratamento, não se pode descartar a possibilidade de evolução para a fase crônica, principalmente sabendo que não foi realizado nenhum exame que pudesse constatar a cura do animal, como foi relatado pelo tutor.Quando se observou o início dos sinais clínicos gastroentéricos, o animal foi tratado apenas para o quadro de gastroenterite, não sendo investigado outras possíveis causas infecciosas, o que pode ter agravado a infecção presente.

Com a presença da infecção, houve um acometimento renal, o que é comum em doenças como a erliquiose, principalmente se o animal já está em contato com o agente infeccioso há bastante tempo ou se encontra na fase crônica da doença. A Insuficiência renal aguda pode acometer cães e gatos de todas as idades e as causas deflagradoras mais comuns em cães são hipotensão/hipovolemia, infecções e agentes nefrotóxicos, causando perda da função da unidade estrutural dos rins, os néfrons (FORRESTER, 2003; PLUNKETT, 2006).

A insuficiência renal aguda (IRA) é uma enfermidade grave e geralmente fatal em cães e gatos. São diversas as causas e nefrotoxinas com capacidade de induzir a IRA nos animais. O diagnóstico precoce e o tratamento apropriado para cada caso proporciona maior oportunidade para prognósticos favoráveis (PALUMBO et al., 2011). É possível ainda que o animal do relato possa ter se reinfectado.

Diante de todo o contexto histórico, clínico e alterações laboratoriais os clínicos fecharam o diagnóstico para erliquiose canina com a grande possibilidade do animal está em fase crônica e presença de insuficiência renal aguda ocasionada pelo agente etiológico *Ehrlichiaspp*.

Tabela 6: Resultado do sumário de urina do animal com erliquiose referente ao dia 26/10/2023

Parâmetros	Resultados	Valores de referência
Densidade	1,029	1015 - 1040
Cor	Amarelo escuro	Amarelo
Volume	75 mL	*
Aspecto	Turvo	Límpido
Odor	*Suigeneris*	*Suigeneris*
Leucócitos	Negativo	Negativo
Nitrito	Negativo	Negativo
Urobilinogênio	Normal	Normal
Proteína	Positivo (++++)	Negativo
pH	6,5	5,5 - 7,5
Sangue	Positivo (++)	Negativo
Cetona	Negativo	Negativo
Bilirrubina	Negativo	Negativo
Glicose	Negativo	Negativo

Obs: Cílindros epiteliais e granulares finos e grossos, cilindros epiteliais de transições típicas, microbiota moderada constituída por cocos Gram (+), feixes de muco, quantidade de escassa de espermatzóides.

Tabela 7: Resultado da Relação Proteína-creatinina do animal com erliquiose referente ao dia 26/10/2023

Parâmetros	Resultados	Valores de referência
Proteína urinária	515,8 mg/dL	Proteína urinária
Creatinina urinária	45 mg/dL	Creatinina urinária
Relação prot/creat	11,46	*

Obs:*relação proteína/creatinina <0,2 (não proteinúrico), relação proteína/creatinina 0,2 - 0,4 (suspeito) e relação proteína/creatinina >0,4 (proteinúrico)

Tabela 8: Resultadodo exame PCRdo animal com erliquiosereferente ao dia 31/10/2023

Parâmetros	Resultados	Valores de referência
Ehrlichciaspp	Positivo	500,00 cópias DNA /µL de amostra
Babesiaspp	Negativo	
Anaplasmaspp	Negativo	

4 CONCLUSÃO

Nesse relato, a erliquiose induziu alterações laboratoriais e clínicas que comprometeram a vida do animal. A insuficiência renal aguda foi uma complicação notória induzida por esse hemoparasita no paciente. Nessa perspectiva, o sucesso do tratamento depende de vários fatores, dentre um deles, o diagnóstico precoce juntamente com a resposta imunológica do animal.

O acompanhamento laboratorial e clínico foram essenciais para nortear o veterinário na sua conduta terapêutica visando amenizar os danos patológicos dessa doença no animal. Porém, não foram suficientes, mostrando que a erliquiose, apesar de ser uma doença rotineira na clínica veterinária de pequenos animais, ainda representa um desafio.

REFERÊNCIAS

ACCETTA, E.M.T. *Ehrlichia canis* e *Anaplasma platys* em cães (canis familiaris, linnaeus, 1758) trombocitopênicos da região dos lagos do Rio de Janeiro. 2008. 73f. Dissertação (Mestrado em medicina veterinária), Universidade Federal Rural do Rio de Janeiro, Seropédica.

AGUIAR, D.M.; SAITO, B.E.; HAGIWARA, M.K.; MACHADO, R.Z.; LABRUNA, M.B.Diagnóstico sorológico de erliquiose canina com antígeno brasileiro de Ehrlichia canis.Ciência Rural, Santa Maria, v.37, n.3, p. 796-802, 2007.

ALMOSNY, N. R. P. Hemoparasitoses em pequenos animais domésticos e como zoonoses. 1. ed. Rio de Janeiro: L.F. Livros de Veterinária Ltda., p.112-126.

ALMOSNY, N.R.P.; MASSARD, C.L. Erliquiose em pequenos animais e como zoonose. In: ALMOSNY, N.R.P. Hemoparasitoses em Pequenos Animais Domésticos e como Zoonoses. 1 ed. Rio de Janeiro: L.F. Livros Ltda., 2002. p. 14-56.

BORIN, S.; CRIVELENTI, L. Z.; FERREIRA, F. A. Aspectos epidemiológicos, clínicos e hematológicos de 251 cães portadores de mórula de *Ehrlichia spp*. naturalmente infectados.Arquivo Brasileiro de Medicina Veterinária e Zootecnia, v. 61, p. 566-571, 2009

BRAGA, B.F. Abordagens terapêuticas na insuficiência renal aguda em cães, 2020.
CAETANO, I.R.; COSTA, B. G.; JUNIOR, D.P.. Erliquiose monocítica canina: atualidades sobre a doença. Revista Ibero- Americana de Humanidades, Ciências e Educação, São Paulo, v. 9.n. 09. set. 2023. p. 3198

COSTA, A.S. *et al.* Síndrome nefrótica em cão secundária a Ehrlichia sp. PUBVET, Londrina, v. 4, n. 12, Ed. 117, Art. 792, 2010

DAGNONE, A. Doenças infecciosas na rotina de cães e gatos no Brasil. 2. ed. São Paulo: Medvet, 2024.

FEITOSA, F.L.F. Semiologia veterinária: a arte do diagnóstico. 4. ed. Rio de Janeiro: Roca, 2020.

GALANT, P.. Erliquiose monocítica canina. 33f. Universidade Federal do Rio Grande do Sul, Porto Alegre, 2010.

GREENE, C.E. Doenças infecciosas em cães e gatos. 4 ed. Rio de Janeiro: Guanabara Koogan, 2015. p. 2836

HASEGAWA, M.Y. Dinâmica da infecção experimental de cães por *Erlichia canis*: aspectos clínicos, laboratoriais e resposta imune humoral e celular. Orientador: AguemiKohayagawa. 2005. 136 f. Tese de doutorado (Doutor em medicina veterinária) - Faculdade de Medicina Veterinária e Zootecnia da Universidade de São Paulo, São Paulo, 2005

JERICÓ, M.Tratado de medicina interna de cães e gatos, v. 1 / Márcia Marques Jericó, João Pedro de Andrade Neto, Márcia MeryKogika. - 2. ed. - Rio de Janeiro:Guanabara Koogan, 2023

KANEKO, J.J. Clinical biochemistry of domestic animals. 5.ed. San Diego: Academic, 1997. 932p

LOPES, S.T.A.; BIONDO, A.W.; SANTOS, A. P. Manual de Patologia Clínica Veterinária. Universidade Federal de Santa Maria, p.107, 2007
MARRAFON, G. Erliquiose em cães. 2020. 31 p. Universidade Norte do Paraná, Arapongas, 2020.

MEGID, J. *et al.* Doenças infecciosas: Em animais de produção e de companhia. 1. ed. Rio de Janeiro: Roca, p. 95-110, 2016

NELSON, R. Medicina interna de pequenos animais. 6. ed. Rio de Janeiro: GEN Guanabara Koogan, 2023.

OCHOA, L. N. Patología clínica veterinária. Facultad de Medicinia Veterinaria Y Zootecnia Universidad Nacional Autônoma de México, 2007, p. 334.

GONZÁLEZ, F.H;D.; DA SILVA, S.C. Patologia clínica veterinária: texto introdutório. Porto Alegre: Universidade Federal do Rio Grande do Sul, 2008. p. 342

RODRIGUES, R.D.. Estudo das alterações hematológicas e urinárias em cães em diferentes estágios de disfunção renal e avaliação do biomarcador cistatina. 2016

SILVA, A.M. *et al.*Tópicos em sanidade de cães e gatos. Fortaleza: Editora In Vivo, 2022.
SINK, C.A.; Weinstein, N. M. Practical veterinary urinalysis. 1. ed. Wiley-Blackwell. 2012.

STILLMAN, B.A.; MONN, M.; LIU, J. *et al.* Performance of a commercially available in-clinic ELISA for detection of antibodies against *Anaplasma phagocytophilum*, *Borrelia burgdorferi*, *Ehrlichia canis*, and *Ehrlichia ewingii* and *Dirofilaria immitis* antigen in dogs.2014.

Página 138. DOI: 10.47242/978-65-87959-48-1-12

TÉTANO NA MEDICINA VETERINÁRIA: UMA REVISÃO DE LITERATURA

Anna Rachel Vasconcelos Fava
Universidade de Fortaleza, Fortaleza- Ceará
http://lattes.cnpq.br/6681659811998221
https://orcid.org/0009-0009-9442-2688

Larissa Tavares de Oliveira
Universidade de Fortaleza, Fortaleza- Ceará
http://lattes.cnpq.br/7730437243124058
https://orcid.org/0009-0007-4731-4313

Ana Karine Rocha de Melo Leite
Universidade Estadual do Ceará, Fortaleza- Ceará
https://lattes.cnpq.br/3057934708334626
https://orcid.org/0000-0003-4135-4545

Informações sobre o artigo:

Recebido em: 15/08/2024

Aceito em: 28/08/2024

Data de publicação: 26/09/2024

Palavras-chave:

Tétano

Toxina

Bactéria

***Clostridium Tetani*;**

Patogenia

RESUMO

O tétano é uma doença toxi-infecciosa extremamente grave e de alta letalidade a qual todas as mais variadas espécies animais são suscetíveis. O presente trabalho tem por objetivo a caracterização e revisão da etiopatogenia e fisiopatologia do tétano, bem como a terapêutica e profilaxia mais adequadas para essa enfermidade. A doença tetânica é causada pelas toxinas tetanospasmina, tetanolisina e não espasmogênica produzidas pela bactéria *Clostridium tetani*, normalmente encontrada na forma de esporos nas fezes dos animais e\ou no solo contaminado por essas fezes. Clinicamente, a doença se caracteriza por um quadro de paralisia espástica e consequente rigidez muscular, chamada de tetania; podendo desencadear um quadro neurológico convulsivo e evoluir rapidamente para óbito por parada respiratória. O diagnóstico é principalmente clínico e deve ser precoce, pois a instituição de tratamento emergencial específico é essencial para um bom prognóstico e recuperação do paciente. O tratamento de suporte deve ser instituído e a principal medida de prevenção é a vacinação. Concluiu-se neste trabalho que o tétano é uma importante afecção na medicina veterinária e, por isso, o conhecimento dos aspectos dessa enfermidade é importante para a devida e adequada tomada de ação diante de um animal acometido.

TETANUS IN VETERINARY MEDICINE: LITERATURE REVIEW

ABSTRACT

Tetanus is an extremely serious and highly lethal toxic-infectious disease to which all different animal species are susceptible. The present study aims to characterize and review the etiopathogenesis and pathophysiology of tetanus, as well as the most appropriate therapy and prophylaxis for this disease. Tetanus is caused by the tetanospasmin, tetanolysin and non-spasmogenic toxins produced by the bacterium Clostridium tetani, normally found in the form of spores in animal feces and/or in soil contaminated by these feces. Clinically, the disease is characterized by a condition of spastic paralysis and consequent muscular rigidity, called tetany; it can trigger a convulsive neurological condition and rapidly evolve to death due to respiratory arrest. The diagnosis is mainly clinical and should be early, since the institution of specific emergency treatment is essential for a good prognosis and recovery of the patient. Supportive treatment should be instituted and the main preventive measure is vaccination. It was concluded in this work that tetanus is an important condition in veterinary medicine and, therefore, knowledge of the aspects of this disease is important for taking appropriate and appropriate action when dealing with an affected animal

Keywords:

Tetanus;

Toxin;

Bactéria;

***Clostridium Tetani*;**

Pathogeny

1 INTRODUÇÃO

Tendo em vista a grande importância econômica dos animais de produção e a crescente importância social dos animais de companhia, faz-se importante o conhecimento das principais doenças que afetam esses animais, suas manifestações clínicas e formas de infecção, de modo a tratá-las e preveni-las adequadamente, visando minimizar o número de óbitos animais e, consequentemente, de perdas econômicas e emocionais. (LIMA, 2006)

O tétano é uma doença toxi-infecciosa acidental não-contagiosa de caráter agudo e extremamente grave, responsável por inúmeras perdas animais. Faz parte do grupo das clostridioses, sendo causado por uma bactéria ambiental gram-positiva do gênero *Clostridium*, parte da microbiota intestinal comensal dos animais e seres humanos e de distribuição mundial. É uma porta de entrada para doenças secundárias e acomete todas as espécies

animais, inclusive a humana; caracterizando-se como uma zoonose importante. (SILVA, 2022)

A infecção encontra-se relacionada à higiene precária no manejo dos animais, seja da própria ambientação desses animais ou dos utensílios necessários para seu manejo; em procedimentos cirúrgicos, como castração, aplicação de brincos identificadores, vacinação; acidentes na tosquia e episódios traumáticos. É necessária uma ferida aberta ou com solução de continuidade para que a bactéria penetre no organismo do animal em sua forma esporulada, visto que ela não possui capacidade de invadir tecidos. (LOBATO *et al.*, 2013)

A bactéria *Clostridium tetani* produz três exotoxinas, a tetanolisina, a tetanospasmina e a toxina não-espasmogênica, toxinas essas responsáveis por sua penetração nos tecidos e pelo aparecimento dos sinais clínicos observados nos animais intoxicados, disseminadas pela corrente sanguínea e atingindo até nível de sistema nervoso. (HANS *et al.*, 2022)

A manifestação clínica do tétano tem início entre uma e três semanas após a infecção e é similar entre as espécies, cursando um quadro neuromuscular composto de rigidez e espasticidade muscular localizada ou generalizada. Além disso, evidencia-se a presença de dispnéia, disfagia, anorexia (devido à dificuldade de apreensão dos alimentos e mastigação), sudorese, hiperestesia e prolapso da membrana nictitante. A morte decorre da asfixia por paralisia da musculatura respiratória. (VOORWALD, 2013)

O diagnóstico dessa enfermidade é considerado simples e baseia-se na união das informações obtidas na anamnese e das manifestações clínicas observadas no exame físico; confirmado por provas biológicas como esfregaço sanguíneo direto corado pela coloração de Gram, cultura microbiana anaeróbia de material da ferida e baço ou bioensaio em camundongos, o último estando, atualmente, em desuso. (OLIVEIRA *et al.*, 2009)

O tratamento consiste em suporte intensivo que pode se estender de 4 a 6 semanas, no qual são empregados tranquilizantes para controle de espasmos musculares, analgésicos para redução da mialgia decorrente das contrações musculares, antibióticos para eliminar a bactéria do organismo, soro antitetânico para neutralizar ação das toxinas circulantes e reposição hídrica para reverter o quadro de desidratação decorrente da sudorese e adipsia e para restabelecer o equilíbrio eletrolítico. A recuperação é lenta e nem sempre é completa, podendo haver sequelas. (SILVA, 2022)

O objetivo deste trabalho foi caracterizar e revisar a etiopatogenia e fisiopatologia do tétano, bem como a profilaxia mais adequada para essa enfermidade

2 DESENVOLVIMENTO

2.1 Etiologia

O tétano tem sua patogenicidade atribuída aos produtos da bactéria de origem telúrica (da terra, solo) *Clostridium tetani*, pertencente ao gênero *Clostridium*, família *Clostridiaceae*, classe *Clostridia*, ordem *Clostridiales*, filo *Firmicutes*, reino *Monera* e domínio *Bacteria*. É classificada como gram-positiva quando jovem, mas tende a se tornar gram-variável (SARTORI, 2019).

Morfologicamente variável em função da presença ou ausência de oxigênio, o clostridio pode se apresentar sob duas formas características: a esporulada não-patogênica, encontrada no ambiente em solos contaminados com conteúdo fecal, e a vegetativa patogênica, encontrada no tecido necrótico do ferimento no hospedeiro; apresentando-se, normalmente, isolado (GOMES *et al*, 2015).

Fisiologicamente, são organismos com boa resistência a extremos térmicos por longos períodos, à umidade reduzida, a substâncias tóxicas e a radiações, pois são equipados de espessa parede celular, além de camadas adicionais. Uma vez notada a ausência de enzimas que reduzem o oxigênio, como o citocromo e a catalase, são considerados anaeróbios estritos, devido ao acúmulo de radicais livres e o excesso de peróxido de hidrogênio intracelular, letal para as bactérias. Todavia, há nesses microrganismos a produção da enzima heme oxigenase, a partir do gene hemT, que os confere alguma tolerância a esse gás, o que justifica sua alta difusão ambiental e auxilia no processo de colonização do ferimento (SARTORI, 2019).

Desprovido de capacidade invasora, o clostrídio necessita de uma lesão tecidual para penetrar no organismo hospedeiro e sua multiplicação não é imediata, pois depende da promoção de um ambiente anaeróbico para sua saída do modo resistente para a forma vegetativa, com morfologia de bastonete ou bacilo delgado, reto, com extremidades arredondadas e não-capsulado; presença ou ausência de mobilidade a partir de cílios peritríquios, em número de 30 a 50 ou mais (SILVA, 2022).

Há, ainda, a perda da resistência a extremos térmicos e substâncias tóxicas, sendo essa forma rapidamente destruída por calor, desinfetantes e antimicrobianos das classes beta-lactâmicos, tetraciclinas, aminoglicosídeos, peptídeos e cloranfenicol (TOZZETTI *et al.*, 2011).

A patogenicidade do *Clostridium tetani* é atribuída aos produtos bacterianos por ele produzidos, que consistem em três exotoxinas ou proteínas tóxicas com ações diferentes para a manifestação clínica e desenvolvimento da enfermidade tetânica. São elas a tetanolisina, a tetanospasmina e a toxina não-espasmogênica, todas produzidas somente pela forma vegetativa da bactéria, em anaerobiose (LOBATO *et al.*, 2013).

A tetanolisina é uma exotoxina de danificadora de membrana cuja atividade promove a formação de poros na membrana celular pela hidrólise dos fosfolipídeos que a constituem, agindo, inclusive, sobre as hemácias, que sofrem beta-hemólise, o que a confere a classificação de hemolisina. Ela age no local do ferimento porta de entrada para o patógeno, que, uma vez danificado, origina um ambiente de hipóxia tecidual imprescindível para a multiplicação e penetração bacteriana no hospedeiro (SARTORI, 2019).

A tetanospasmina, TeNT, toxina tetânica ou neurotoxina tetânica é uma exotoxina do tipo A-B de alta especificidade, codificada por um gene presente no DNA não conjugado, ou plasmídeo. Ela se liga irreversivelmente aos gangliosídeos das membranas pré-sinápticas das células nervosas das junções neuromusculares periféricas, ocasionando a destruição das proteínas responsáveis pela liberação de neurotransmissores inibitórios na fenda sináptica que seria responsável pela inibição da cadeia nervosa espinal (TORTORA *et al.*, 2017).

Uma vez que essa inibição não se dá, há a permanência do estímulo nervoso e, conseqüentemente, são desencadeados quadros convulsivos, espásticos e paralíticos característicos do tétano. Não obstante, essa toxina ainda possui ação sobre a síntese protéica cerebral (GOMES *et al*, 2015).

A toxina não-espasmogênica ou neurotoxina não-convulsivante não possui uma ação bem definida e seu papel na patogenia do tétano não é bem estabelecido, sendo necessários mais estudos sobre sua influência no hospedeiro e sua contribuição para a patogênese do tétano. Acredita-se que ela seja responsável pelos fenômenos autônomos consequentes da hiperestimulação do sistema nervoso simpático (TOZZETTI *et al.*, 2011).

2.2 Patogenia

O *Clostridium tetani* é uma das bactérias endossimbiontes que compõem a microflora intestinal de animais herbívoros e do ser humano, estando, portanto, presente em sua forma bacilar no conteúdo fecal produzido por essas espécies. Logo, quando essas fezes ricas em bacilos bacterianos são eliminadas no solo, a elevada tensão de oxigênio ambiental

induz sua esporulação, de modo a garantir sua sobrevivência na condição de aerobiose; e são exatamente esses esporos que vão infectar um novo hospedeiro (ANJOS *et al.*, 2016).

Sob a ótica de que o clostrídio não possui capacidade invasora, faz-se necessária a presença de uma lesão ou ferimento profundo prévio ao contato com a bactéria, que exponha o tecido e permita sua penetração no organismo. Por conseguinte, são considerados fatores predisponentes ao tétano ferimentos acidentais, cirúrgicos ou de manejo, como erupção dentária, úlceras, vacinas, aplicações medicamentosas injetáveis, tosquia, descorna, caudectomia, aplicação de brincos de identificação e ferraduras, cura do cordão umbilical, castrações, cesáreas e outros procedimentos cirúrgicos, pois permitem a entrada dos esporos bacterianos no tecido do hospedeiro (SILVA *et al.*, 2023).

Uma vez presente no tecido, a forma esporulada do *C. tetani* pode permanecer em estado de latência por horas, dias ou até anos enquanto aguarda condições mais favoráveis ao seu desenvolvimento; ou, pois identificada condição de anaerobiose, que pode ter origem consequente de corpo estranho, solo, tecido necrótico, ou substâncias redutoras, sofrerá o processo de germinação e se transmutará na forma vegetativa, capaz de se multiplicar e de produzir as toxinas que irão promover a manifestação clínica do tétano (PUPIN *et al.*, 2014).

De ação local, a tetanolisina promove e amplia a necrose tecidual por meio da hidrólise porogênica das membranas plasmáticas das células do tecido lesado, contribuindo, assim, para a manutenção da anaerobiose, o que favorece a multiplicação bacteriana e a produção e liberação da neurotoxina tetânica, que irá desencadear os sinais clínicos (LOBATO *et al.*, 2013).

A partir da autólise clostridial e, portanto, secreção tóxica, a tetanospasmina distribui-se sistematicamente de forma descendente, via hematógena e\ou linfática, ou de forma ascendente, via nervosa axonal retrógrada, dirigindo-se por tropismo para as placas motoras terminais das junções neuromusculares presentes em diversos tecidos, como o muscular esquelético, o hematopoiético, na medula óssea, e o nervoso autônomo parassimpático sinapses colinérgicas) e simpático (sinapses adrenérgicas), podendo, também, interagir com terminações sensoriais (DUARTE *et al.*, 2021; SILVA, 2022).

Efetuando uma ligação irreversível com a porção lipídica dos gangliosídeos da membrana pré-sináptica das terminações axônicas neuronais, a TeNT promove uma redução do limiar de excitabilidade por meio do bloqueio do mecanismo de inibição neuronal, a partir da interação de sua porção leve e consequente clivagem das proteínas SNARE, sinaptobrevina, sintaxina e SNAP-25 (synaptosomal-associated protein), responsáveis pela

fusão e liberação das vesículas sinápticas que contêm os neurotransmissores inibitórios GABA e glicina (TAVARES, 1973)

Desse modo, há a permanência da acetilcolina na fenda sináptica e, à vista disso, do estímulo nervoso, culminando em um quadro de hiperestimulação excitatória que impede que a contração muscular cesse, traduzindo-se, clinicamente, na manifestação da paralisia espástica e de espasmos musculares. Em virtude do transporte nervoso pela inervação periférica via retrocesso, a toxina tetânica chega ao SNC pela medula espinhal e pode ascender ao nível do encéfalo, o que desencadeia a forma generalizada da doença (LIMA, 2006; SILVA, 2023).

Há, ainda, a ação de um terceiro produto bacteriano do *Clostridium tetani*, a toxina não espasmogênica. É conhecido que essa substância atua de modo a promover a hiperestimulação do sistema nervoso periférico autônomo simpático. Todavia, o mecanismo pelo qual ela age permanece desconhecido até o presente momento, sendo necessários estudos mais profundos sobre a influência que essa proteína exerce no organismo afetado (OLIVEIRA *et al.*, 2009).

2.3 Sinais Clínicos

Na literatura, o período de incubação da doença ou intervalo de tempo desde a penetração da bactéria no organismo até as primeiras manifestações clínicas dessa doença apresenta-se pouco variável, sendo citados os intervalos de três a vinte e um dias, de uma a duas ou três semanas, de dezoito horas a quatro semanas e de 1 a 60 dias, o que estabelece um intervalo absoluto de 18 horas a 60 dias, relativo de 3 a 30 dias e a médio de 15 dias para o surgimento dos primeiros sinais clínicos nos animais afetados (SARTORI, 2019).

Sabe-se, ainda, que o tempo decorrido até a manifestação do tétano é inversamente proporcional à gravidade da doença e ao prognóstico daquele animal, a compreender-se que quanto menos tempo os sinais demoram a aparecer, mais grave é o curso da doença e menor é a probabilidade de recuperação do paciente (TOZZETTI *et al.*; 2017).

Vários fatores influenciam na extensão do período de incubação e consequente gravidade do tétano. São eles: tamanho da população bacteriana contaminante na lesão porta de entrada, toxigenicidade da cepa bacteriana infectante, quantidade de toxina produzida, abundância de toxina presente na corrente sanguínea, porcentagem de toxina ligada ao tecido nervoso, e estado de imunidade do hospedeiro (LOBATO *et al.*; 2013).

O tétano pode se manifestar clinicamente de três formas diferentes, de acordo com os sinais clínicos apresentados: localizada, generalizada ou cefálica. É citada ainda uma forma neonatal, mas esta equivale à localizada observada em animais recém-nascidos. O tétano localizado é a forma menos comum, consistindo em contrações e espasmos musculares restritos ao local de penetração do clostrídio e por um curto período de tempo, sendo considerado menos agressivo, com baixas taxas de mortalidade e letalidade e com maior incidência observada em felinos (SILVA, 2022).

Por sua vez, o tétano generalizado conta com a manifestação sistemática dos sinais clínicos e é considerada a forma mais grave da doença. Já a configuração cefálica se dá quando a toxina tetânica alcança os nervos cranianos faciais, que apresentam maior proximidade do sistema nervoso central, e é considerada a mais rara dentre as demais (HANS *et al.*; 2022).

Os diferentes sinais clínicos observados na afecção tetânica são comuns a todas as espécies acometidas, inclusive a humana, e apresentam um padrão progressivo e descendente. Desse modo, podem ser observados: rigidez muscular inicialmente localizada, próxima à região da lesão e em músculos mais ativos, rigidez generalizada e espástica tardia, com espasmos tônicos e tremores, hipertermia, podendo apresentar um aumento maior que 4,0 °C acima da normalidade marcha ou andar rígido e cambaleante, incoordenação motora, dispnéia, respiração abdominal (TAVARES, 1973; OLIVEIRA *et al.*, 2009; DUARTE *et al.*, 2012).

Quanto à face e postura, foram relatos trismo mandibular ou contração de mandíbula, contração da musculatura facial ou "*risus sardonicus*", dificuldade de apreensão dos alimentos, dificuldade mastigação e deglutição, sialorréia, hipomotilidade intestinal, desidratação, narinas distendidas, pescoço e cabeça hiperestendidos, orelhas em tesoura (eretas e imóveis), cauda em bandeira (elevada), postura ou posição de cavalete, curvatura da coluna, desvio lateral de cauda e pescoço, tetraparesia espástica dos membros, hiperestesia, hiperexcitabilidade, prolapso ou protrusão da terceira pálpebra, nistagmo, enoftalmia (ANJOS *et al.*, 2016; TORTORA *et al.*, 2017).

Dos efeitos de caráter sistêmico, foram vistos mucosas congestas, sudorese difusa, hipertensão, taquicardia, taquipnéia, acidose metabólica, abdome retraído, oligúria e retenção urinária, constipação, retenção de fezes, melena, apatia, tempo de preenchimento capilar aumentado, secreção ocular bilateral mucopurulenta, pneumonia aspirativa, megaesôfago, crises epileptiformes ou convulsivas, decúbito lateral permanente com manutenção da consciência e opistótono (RIBEIRO *et al.*, 2018).

A morte pode ocorrer por paralisia dos músculos respiratórios, impossibilitando a oxigenação do sangue e dos tecidos; por esgotamento das reservas energéticas e nutricionais ou por infecções secundárias, como pneumonia (SILVA, *et al.*, 2022).

2.4 Alterações Laboratoriais

2.4.1 Hemograma

As alterações em hemograma de animais acometidos com tétano, normalmente, são ausentes ou inespecíficas. Contudo, a realização desse exame ainda se faz viável pois visa a diferenciação diagnóstica de outras doenças com curso neurológico (OLIVEIRA *et al.*, 2009).

O eritrograma, em geral, apresenta-se sem achados significativos. Quando alterado, é observado um quadro leve de anemia regenerativa, com hematócrito pouco abaixo das referências e presença de policromasia e anisocitose; podendo ser uma consequência das hemorragias em tecidos diversos ou perda sanguínea via entérica, tendo em vista a degeneração das vilosidades intestinais. Pode-se, ainda, ser observada policitemia relativa, devido à desidratação (SILVA, 2022).

Já o leucograma pode ser característico de um quadro de estresse crônico, consequente da liberação de hormônios glicocorticóides (cortisol) frente ao desconforto e às convulsões, ou inflamatório, responsivo à infecção bacteriana e inflamação do ferimento porta de entrada, com inicial leucopenia e posterior leucocitose neutrofílica com desvio à esquerda, linfopenia e monocitose (TORTORA *et al.*, 2017).

O plaquetograma, geralmente, encontra-se dentro dos padrões de referência ou revela trombocitopenia discreta por perda, devido às hemorragias tissulares generalizadas (SILVA, 2022).

As proteínas plasmáticas totais podem revelar um quadro hipoproteinêmico, consequente da anorexia, ou hiperproteinêmico relativo, devido à desidratação, ou real, devido a hipergamaglobulinemia responsiva ao processo infeccioso ou hiperfibrinogenemia oriunda do processo cicatricial (dependendo da extensão da lesão por onde o clostrídio entrou no organismo). (LOPES, BIONDO e SANTOS, 2007)

2.4.2 Bioquímico

Na análise da bioquímica sérica de animais acometidos com tétano, normalmente, encontram-se alteradas as enzimas aspartato aminotransferase (AST), creatina quinase (CPK ou CK) e creatinina, presentes nas fibras musculares e indicando dano muscular, com aumento dos níveis plasmáticos das duas primeiras e redução da última (SILVA, 2022).

Pode ser observada hipoalbuminemia, devido à anorexia proveniente da paralisia dos músculos faciais; hiperfibrinogenemia, devido a um processo cicatricial no ferimento utilizado pela bactéria como porta de entrada no hospedeiro, e hipergamaglobulinemia, devido ao processo infeccioso ou presença em si do clostrídio no organismo (MEYER, 1998).

Dá-se, ainda, a presença de uremia como consequência da degradação de aminoácidos presentes no tecido muscular para gliconeogênese, com aumento da produção de amônia pelo processo de transaminação e desaminação e sua conversão hepática em ureia, de modo a suprir a necessidade energética consequente da anorexia (LOPES, BIONDO e SANTOS, 2007).

2.4.3 Urinálise

A urinálise raramente é solicitada devido à escassez de alterações apresentadas neste exame para essa enfermidade em específico e devido ao curso muito agudo da doença.

Quando feita, podem ser encontrados coloração acastanhada, característica de mioglobinúria, consequente da lise das fibras musculares; hiperstenúria, ou aumento da densidade urinária, por cristalúria, cilindrúria e proteinúria, devido à retenção urinária pela incapacidade de micção e disfunção dos esfíncteres uretrais e ao dano renal com nefrose tubular relatado na seção de achados microscópicos deste trabalho, por mioglobinúria ou por cetonúria (em casos extremos), devido à gliconeogênese compensatória da anorexia; e pH ácido, devido à referida cetonúria (SILVA, 2022).

Nos casos em que a multiplicação do clostrídio é elevada, embora não seja frequente, observa-se ainda a presença de bacteriúria, com a eliminação ativa da bactéria na urina, e nitrito positivo, pois este composto nitrogenado é um produto do metabolismo bacteriano. Ambos achados também contribuem para que a densidade da urina seja elevada,

corroborando e agravando o quadro de hiperstenúria (LOPES, BIONDO e SANTOS, 2007).

2.5 Diagnóstico

O diagnóstico do tétano é referido pela grande maioria dos autores como bem simples e baseado, principalmente, na união dos sinais clínicos relatados, que reúnem manifestações neurológicas e musculares espásticas, a uma anamnese criteriosa, com histórico de ferimentos ou procedimentos cirúrgicos recentes (SILVA, 2022).

Existem vários métodos para que esse diagnóstico seja confirmado, mas sua relevância é questionável e, normalmente, eles não são empregados ou deixaram de ser empregados mediante questões éticas e tempo para obtenção do resultado. A título de conhecimento, os meios para essa confirmação serão relatados a seguir (VOORWALD, 2013).

É possível a utilização de esfregaço direto a partir da coleta de material do local do ferimento ou do baço, com emprego da coloração de Gram, o que permitirá a identificação morfológica de esporos bacterianos ou formas bacilares gram-positivas. A cultura bacteriana é de difícil execução devido ao alto risco de contaminação da amostra, o que prejudica seu isolamento; à sua natureza anaeróbia, que dificulta seu crescimento; e à incerteza da presença do clostrídio nesses locais. Todavia, uma vez solicitado, o cultivo laboratorial do *Clostridium tetani* deve ser realizado em meio ágar sangue a 37ºC e em condição de anaerobiose (TAVARES, 1981).

Embora não seja muito aplicada na prática, podem ser realizadas a dosagem sérica da toxina tetânica e\ou dos anticorpos antitetânicos e a eletromiografia no soro de animais afetados no estágio inicial da doença. Porém, tendo em vista a grande quantidade de falsos negativos advindos dessa técnica, uma vez que a produção de anticorpos pode ser muito reduzida ou mesmo ausente, tal exame não se mostra significativamente solicitado (SILVA, 2022).

Uma técnica muito usada antigamente era a prova biológica por meio do bioensaio em camundongos, que eram inoculados com amostra purificada proveniente do tecido da ferida, do material da cultura, do soro ou LCR de animais infectados; e mantidos sob observação por 4 a 10 dias, durante os quais poderiam ou não manifestar os sinais clínicos do tétano. Entretanto, mediante a demora na obtenção dos resultados frente à rápida

evolução clínica da enfermidade e a questões éticas envolvidas na obtenção e no uso dos animais, essa técnica encontra-se, atualmente, em desuso (HANS *et al*, 2022).

Existe, ainda, a possibilidade de realização do teste de PCR em amostra proveniente do ferimento porta de entrada, visando detectar a presença da TeNT no local. Contudo, o valor diagnóstico deste teste ainda necessita de mais estudos (DUARTE, 2021).

2.6 Prevenção

As formas de prevenção do tétano incluem boas práticas de manejo, higiene das instalações animais e em procedimentos cirúrgicos, cuidado precoce e adequado de ferimentos e lesões cirúrgicas, especialmente localizadas nas extremidades, manejo e higienização das instalações pós-cirúrgicas adequados, assistência veterinária adequada e periódica, administração oportuna de soro antitetânico e, sobretudo, a inclusão da vacina antitetânica no protocolo vacinal desses animais (VOORWALD, 2013).

Sabe-se que o tétano induz o desenvolvimento de resposta imune, ao considerar-se que a neurotoxina tetânica possui uma potência tão elevada que uma pequena dosagem já é suficiente para desencadear os sinais clínicos da moléstia. Desta forma, a dose de toxina necessária para a manifestação da doença se mostra mínima e, consequentemente insuficiente para que o sistema imune linfocítico seja estimulado e a resposta imunológica adquirida, com formação de células de memória, aconteça (TAVARES, 1973).

Tendo em vista que a enfermidade tetânica não é causada pela bactéria em si, mas pela toxina que ela produz, têm-se na composição de sua vacina a presença desta toxina de forma inativa, chamada de toxóide. Os produtos do *Clostridium tetani* são submetidos a um tratamento específico em laboratório que os tornam inativos, mas preservam sua capacidade imunogênica, estimulando a produção de anticorpos no organismo inoculado. Todavia, embora sejam vacinas consideradas seguras, a imunidade conferida por elas, embora se faça presente, não é tão eficaz quanto uma imunização por vacina viva, com a bactéria viva, porém, sem capacidade patogênica (STITES, 2000).

Sob esta ótica, a sobrecarga de patógenos e as diferenças de indicação vacinal e protocolos vacinais, incluindo idade de primovacinação, intervalo e quantidade de reforços e via de administração mais adequada são pontos que necessitam de análise no processo de decisão e escolha da melhor vacina a ser instituída e reforçam o questionamento se a

substituição de uma vacina mono por uma polivalente seria, de fato, vantajosa (GOMES *et al*, 2015).

Não obstante, a multiplicidade de patógenos vacinais mostra-se potencialmente negativa à luz da possibilidade de prejuízo imunogênico frente aos diferentes agentes, uma vez que a competição entre estes pode direcionar a resposta imunológica para um antígeno dominante, induzindo uma resposta menos efetiva contra um menos expressivo (TUELLS, 2012).

Reitera-se, ainda, a importância do cuidado no momento da escolha de qual vacina utilizar, visando obter-se uma imunização satisfatória e eficiente, sob a perspectiva de que a titulação sorológica de antitoxina tetânica mínima em animais vacinados deve ser de 30 UI por ml para equinos e de 2,5 UI por ml para as demais espécies, segundo a Farmacopéia Européia (1998). Um estudo comparativo da eficiência das vacinas de uso veterinário contra o tétano, de 2006, concluiu que 50% das vacinas contra clostridioses comercializadas no Brasil não induzem uma resposta imunológica eficiente e, portanto, não promovem a proteção adequada dos animais que as recebem (LIMA, 2006).

A vacina contra o tétano encontra-se disponível para todas as espécies animais domésticas, incluindo cães e gatos. Embora canídeos e felídeos sejam considerados naturalmente resistentes à toxina tetânica, uma vez que esta mostra-se incapaz de penetrar e se ligar aos tecidos nervosos nessas espécies, e, por isso, vários artigos afirmem que não existe imunização ativa para elas; esses animais são sim suscetíveis à doença, apesar de apresentarem uma menor porcentagem de acometidos, e há no mercado vacinas antitetânicas que os contemplam, sendo, portanto, reforçada a importância de seu uso (GUIDOLIN, 1981).

As recomendações de protocolo de vacinação para o tétano variam de acordo com as espécies, mas algumas delas se repetem. A idade para a primeira dose é variada, porém a necessidade de reforço é certa, vistos os diferentes níveis de indução da resposta antitetânica. Afirma-se ser necessária de uma a duas doses de reforço após a primovacinação, independente da suscetibilidade da espécie à infecção, além de reforço anual e prévio a procedimentos cirúrgicos em animais de campo, com, pelo menos, 6 semanas de antecedência para o devido desenvolvimento da resposta imune, em virtude do contato mais próximo desses com solo (SILVA, 2023).

Aponta-se, ainda, a importância de um reforço vacinal antes do parto, tendo em vista que, dependendo do período gestacional em que a mãe seja vacinada, há um aumento da titulação de anticorpos da prole após sua própria vacinação, devido à soma da imunidade

ativa do toxóide vacinal à imunização passiva recebida via transplacentária (GUIDOLIN, 1981).

3 CONSIDERAÇÕES FINAIS

Conclui-se, pois, que o tétano é uma zoonose importante e fortemente presente na realidade veterinária. Sua etiologia consiste na ação das toxinas tetanolisina, tetanospasmina e toxina não espasmogênica sobre o tecido nervoso e local, produzidas pela bactéria *Clostridium tetani*. De caráter não contagioso, porém agudo e grave, essa enfermidade cursa com um quadro neurológico de paralisia espástica e hiperestesia. O diagnóstico é principalmente clínico-epidemiológico, para o qual a relevância de exames laboratoriais e provas confirmatórias é baixa, porém a diferenciação de outras doenças neurológicas faz-se imprescindível para a instituição rápida e adequada do tratamento, cuja principal medida consiste na aplicação de soro hiperimune.

A mais recomendada forma de prevenção é a vacinação, todavia a adoção de medidas de manejo e higienização corretas de propriedades, alojamentos e em cirurgias e procedimentos também é um ponto forte a ser considerado. Apesar do pouco tempo hábil para o tratamento, o tétano possui cura e prevenção acessíveis e seu conhecimento por parte dos proprietários, tutores e médicos veterinários é de suma importância para a correta ação diante de um episódio ou da possibilidade de infecção, de modo a minimizar as sequelas nos animais acometidos e reduzir as perdas econômicas no meio rural.

REFERÊNCIAS

ANJOS, Carolina *et al.* Tratamento com imunoglobulina anti-toxina tetânica homóloga por via intratecal em tétano neonatal equino - relato de caso. **Veterinária Notícias,** 22 (1). Uberlândia-MG, Brasil, 2016.

DUARTE, ML *et al.* Mecanismos neurofisiológicos do tétano em animais domésticos. **XXVI Seminário Interinstitucional de Ensino, Pesquisa e Extensão: Ciência e inovação em um mundo em transformação.** Outubro de 2021.

GOMES, BCM *et al.* Clostridioses em bubalinos e vacinas comerciais. **IV Jornada Científica e Tecnológica Fatec-Bt**, Botucatu-SP, Brasil, outubro de 2015.

GUIDOLIN, R. *et al.* Possível interferência da antitoxina tetânica pré-existente na vacinação antitetânica. **Rev. Saúde públ.**, ed 15: p 205-10, São Paulo-SP, Brasil,1981.

HANS, SDB *et al.* Tétano: uma breve abordagem sobre a doença em animais domésticos. **Anais de Medicina Veterinária**, [S.l.], v. 2, n. 1, p. 83 - 86, nov. 2022.

LIMA, EHM. Avaliação da eficiência de vacinas antitetânicas de uso veterinário. **UFMG – Escola de Veterinária**,18p.: il. Belo Horizonte-MG, Brasil, 2006.

LOBATO, FCF *et al.* Clostridioses dos animais de produção**. Vet. e Zootec**., ed 20 (Edição Comemorativa), p 29-48, Belo Horizonte-MG, Brasil, 2013.

LOPES, STA; BIONDO, AW; SANTOS, AP. **Manual de Patologia Clínica Veterinária** - 3. ed., 107 p. il., UFSM/Departamento de Clínica de Pequenos Animais, Santa Maria-RS, Brasil, 2007.

MEYER, D.J., HARVEY, J.W. **Veterinary laboratory medicine**. 2nd ed. Philadelphia: W.B. Saunders, 1998. 372 p.

OLIVEIRA, DM *et al.* Tétano em ovinos após castração com ligadura de borracha. **Ciência Animal Brasileira** – Suplemento 1 – Anais do VIII Congresso Brasileiro de Buiatria. Patos-PB, Brasil, 2009.

PUPIN, RC *et al.* Lesões musculares em equino com tétano. **VII Encontro Nacional de Diagnóstico Veterinário / II Encontro Internacional de Sanidade de Animais de Produçã**o, Campo Grande-MS, Brasil, 2014.

RIBEIRO M.G. *et al.* Tetanus in horses: an overview of 70 cases**. Pesquisa Veterinária Brasileira** ed 38(2): 285-293. Departamento de Higiene Veterinária e Saúde Pública, Faculdade de Medicina Veterinária e Zootecnia, Universidade Estadual Paulista "Júlio de Mesquita Filho", Botucatu-SP, Brasil, fevereiro de 2018.

SARTORI, GP. Caracterização e avaliação da atividade enzimática da toxina tetânica submetida a radiação gama por Cobalto 60. **Dissertação**, Universidade de São Paulo - Instituto de Medicina Tropical, São Paulo-SP, Brasil, 2019.

SILVA, AA *et al.* Uso de antitoxina tetânica por via intratecal e endovenosa no tratamento de tétano acidental em equino: relato de caso**. Revista Científica Eletrônica de Medicina Veterinária**, Botucatu-SP, 14ª edição, periódico semestral 1\2010, ano VIII, janeiro de 2010.
SILVA, GP. Tétano canino: Relato de caso. **Repositório Institucional UFSC**, Curitibanos-SC, julho de 2022.

SILVA, GP *et al.* Tétano em um canino: aspectos clínicos e terapêuticos. **Cienc. Anim. Bras**., vol 24, Florianópolis-SC, Brasil, 2023.

STITES, DP. *et al.* **Imunologia Médica**. Rio de Janeiro: Guanabara Koogan, 2000.
TAVARES, W. O Clostridium tetani e o tétano**. Rev. Soc. Bras. Med. Trop.** Vol. VII - Nº1, p 57-68. Jan.-Fev, Niterói-RJ, Brasil, 1973.

TORTORA, GJ.; FUNKE, BR.; CASE, CL. **Microbiologia**. 12. ed. Porto Alegre: Artmed, 2017.

TOZZETTI, Danilo Soares *et al.* Tétano canino – relato de caso. **Revista Científica Eletrônica de Medicina Veterinária**, Garça-SP, 17ª edição, periódico semestral 2\2010, ano XI, julho de 2011.

TUELLS, J. **Vaccinology: The name, the concept, the adjectives. Vaccine.** Kidlinton: Elsevier, v.30, p.5491-5495, 2012.

VOORWALD, FAT *et al.* Tétano em cães e gatos: revisão. **VETINDEX, Periódicos, Clínica Veterinária**, vol. 18, fascículo 105, p 92-100, 2013.

Página 154. DOI: 10.47242/978-65-87959-48-1-13

ALTERAÇÕES CLÍNICAS E LABORATORIAIS EM COINFECÇÃO POR ERLIQUIOSE E ANAPLASMOSE EM UM CÃO:RELATO DE CASO

Priscila Alencar Alves
Curso de Pós-graduação em Clínica Médica e Cirúrgica de Pequenos Animais da Faculdade Qualittas, Fortaleza – Ceará
ORCID: https://orcid.org/0009-0001-3913-4554
Lattes: http://lattes.cnpq.br/1220070949447678

Lara Matos Rocha
Universidade de Fortaleza Unifor, Fortaleza – Ceará
ORCID: https://orcid.org/0009-0002-8638-3972
Lattes: http://lattes.cnpq.br/3905119512831044

Ana Karine Rocha de Melo Leite
Universidade Estadual do Ceará, Fortaleza– Ceará
ORCID: https:// orcid.org/0000-0003-4135-4545
Lattes: https://lattes.cnpq.br/3057934708334626

RESUMO

As hemoparasitoses em cães são enfermidades infecciosas que podem levar a um grande impacto na saúde do animal e na rotina do seu tutor. Dentre elas, pode-se destacar a erliquiose e a anaplasmose. Ambas têm como agente uma rickettsia, porém, a primeira parasita neutrófilos e monócitos e a anaplasmose, plaquetas. Assim, objetivou-se descrever as alterações clínicas e laboratoriais induzidas pela co-infecção de erliquiose e anaplasmose em cadela por meio de um relato de caso. Dessa forma, uma cadela, da raça PitBull, de 8 anos de idade, não castrada foi atendida. A queixa principal do tutor era um quadro de uveíte no animal. Inicialmente, foram solicitados: teste rápido Snap 4Dx Plus, hemograma e quantificações bioquímicas. O teste rápido mostrou-se positivo para erliquiose e anaplasmose. O hemograma mostrou anemia, trombocitopenia, leucopenia com eosinopenia e linfopenia. Verificaram-se também alterações morfológicas nas hemácias e leucócitos. As dosagens bioquímicas encontravam-se dentro do limite da normalidade. Foram prescritos: antibiótico, antinflamatório. Durante a terapêutica o animal foi acompanhado hematologicamente e bioquimicamente durante 5 dias não consecutivos. As alterações hematológicas e bioquímicas foram as mais diversas. Conclui-se que a erliquiose e a anaplasmose na cadela induziram diversas alterações hematológicas e bioquímicas com o decorrer do acompanhamento da terapêutica prescrita, porém não letais para o animal. Dessa forma, essas duas hemoparasitoses levam a uma resposta imunológica individual, sendo responsável pela variação das alterações hematológicas e bioquímicas no decorrer desse acompanhamento, mostrando a eficácia ou não do protocolo terapêutico. Dessa forma, os exames complementares associado ao exame físico e anamnese do animal são ferramentas essenciais que devem ser utilizadas pelo clínico

Informações sobre o artigo:

Recebido em:
15/08/2024

Aceito em:
28/08/2024

Data de publicação:
26/09/2024

Palavras-chave:
Hemoparasitas
Hematologia
Bioquímica

rotineiramente durante o acompanhamento do animal para se avaliar a eficácia da terapêutica ou até mesmo, verificar a cronicidade da doença.

EHRLICHIOSIS AND ANAPLASMOSIS IN A DOG: CASE REPOR

ABSTRACT

Hemoparasitosis in dogs are infectious diseases that can have a major impact on the animal's health and its owner's routine. Among them, ehrlichiosis and anaplasmosis can be highlighted. Both have rickettsia as their agent, however, the first parasitizes neutrophils and monocytes, and anaplasmosis, platelets. Thus, the objective was to describe the clinical and laboratory changes induced by the co-infection of ehrlichiosis and anaplasmosis in a bitch through a case report. Thus, an 8-year-old, non-neutered PitBull dog was treated. The owner's main complaint was the animal's uveitis. Initially, the following were requested: Snap 4Dx Plus rapid test, blood count and biochemical quantifications. The rapid test was positive for ehrlichiosis and anaplasmosis. The blood count showed anemia, thrombocytopenia, leukopenia with eosinopenia and lymphopenia. Morphological findings were also verified in red blood cells and leukocytes. The biochemical dosages were within normal limits. The following were prescribed: antibiotics, anti-inflammatory drugs. During therapy, the animal was monitored hematologically and biochemically for 5 non-consecutive days. The hematological and biochemical changes were the most diverse. It is concluded that ehrlichiosis and anaplasmosis in the dog induced several hematological and biochemical changes during the course of the prescribed therapy, although they were not lethal to the animal. Thus, these two hemoparasitosis lead to an individual immunological response, being responsible for the variation in hematological and biochemical changes during this follow-up, showing the effectiveness or not of the therapeutic protocol. They are essential tools that must be used by the clinician routinely when monitoring the animal to evaluate the effectiveness of the therapy or even verify the chronicity of the disease.

Keywords:

Hemoparasites

Hematology

Biochemistry

1 INTRODUÇÃO

As hemoparasitoses são um complexo de enfermidades ocasionadas por agentes que se disseminam na corrente sanguínea e são uma realidade na rotina clínica. Elas são consideradas enfermidades de grande importância na clínica de pequenos animais, onde apresentam elevada casuística em clínicas e hospitais veterinários (DUMLER et al., 2001).

Nesse contexto, dentre as diversas hemoparasitoses visualizadas na clínica de pequenos animais, pode-se destacar com maior frequência a erliquiose canina e a anaplasmose canina. A primeira é considerada uma das principais doenças infecciosas severas com potencial agente zoonótico causada por uma rickettsia pleomórfica, cocoide, gram-negativa, aeróbia e intracelular que se multiplica em células mononucleares circulantes (HARRUSet al., 1998PEREZ; WEN, 1996; PEREZ et al., 2006; STICH et al., 2008). Ela possui uma ampla distribuição mundial com prevalência elevada, alta morbidade e mortalidade em regiões de clima quente (COHN, 2003).No Brasil, a erliquiose canina é causada pela *Erlichia canis*, responsável pela erliquiose monocítica canina, uma doença endêmica principalmente nas áreas urbanas onde há um grande número de carrapato vetor, *Rhipicephalus sanguineus* (LABRUNA; PEREIRA, 2001).

Em relação a anaplasmose canina, essa é causada pelo agente *Anaplasma platys*, uma rickettsia que infecta plaquetas de cães. Ele é encontrado em todos os continentes, sendo maior a prevalência em regiões de clima tropical e subtropical (SHAW et al., 2001; RAMOS et al., 2010). No Brasil, ela é considerada endêmica, variando a sua prevalência entre 1,1% para 41,9% em diversas regiões (MOURA et al., 2002; SOUZA et al., 2004).

Em relação aos métodos de diagnóstico para as hemoparasitoses, os mais utilizados são a pesquisa de mórulas em esfregaço sanguíneo para *E. canis* e pesquisa de inclusões em plaquetas para *A. platys*, detecção de anticorpos por imunofluorescência indireta, ou amplificação de DNA através da reação em cadeia da polimerase (PCR) (LASTA, 2011).

Sabendo-se que a erliquiose e anaplasmose são frequentes na clínica veterinária e que elas induzem alterações laboratoriais e clínicas individuais que variam conforme o estado imunológico do animal, bem como a carga parasitária e a fase em que se encontra, torna-se interessante estudá-las. Dessa forma, o objetivo desse trabalho é descrever as alterações clínicas e laboratoriais induzidas pela co-infecção de erliquiose e anaplasmose em cadela por meio de um relato de caso.

2 METODOLOGIA

No dia 24 de março de 2024, foi atendida em Araripina, Pernambuco, uma cadela, da raça Pitbull, de 8 anos de idade, não castrada, pesando 27 quilogramas. Na anamnese, a tutora relatou que o animal alimentava-se de ração, ingeria água normalmente e apresentava-se ativa. Entretanto, a queixa principal da tutora era que a cadela apresentava olhos irritados e, há cerca de 3 meses, apresentou um quadro de ectoparasitas.

Ao exame físico, verificou-se a presença de hiperemia conjuntival, opacidade de córnea, sem reflexo e dilatado, em ambos os olhos (Figura 1 A e B). Os linfonodos mandibulares apresentavam-se aumentados. Dessa forma, foi solicitado o teste rápido Snap 4Dx Plus e exames complementares: hemograma completo e quantificações bioquímicas de ALT, creatinina e albumina.

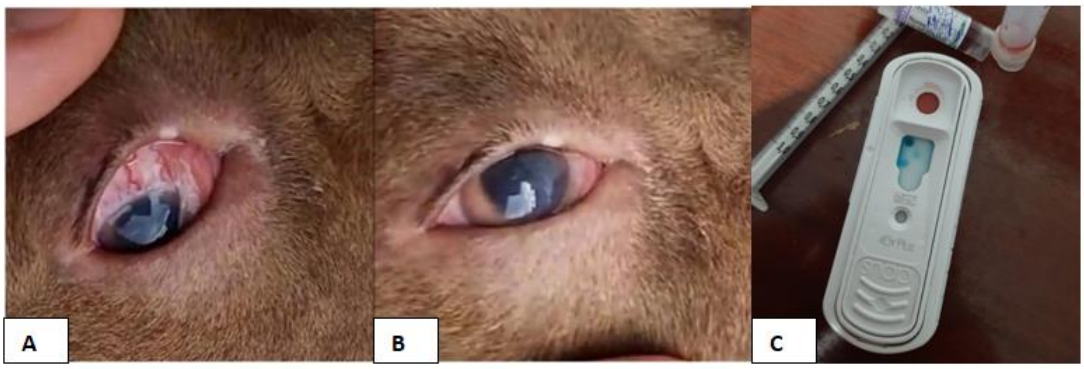

Figura 1: Imagem mostrando a presença de hiperemia conjuntival, área de grande vascularização e opacidade de córnea em uma cadela diagnosticada com erliquiose e anaplasmose. A: olho direito. B: olho esquerdo. C: resultado do teste rápido Snap 4Dx Plus.

3 RESULTADOS E DISCUSSÃO

Nesse relato, o resultado do teste rápido Snap 4Dx Plus mostrou-se positivo para erliquiose e anaplasmose, diagnosticando-se assim, essas duas hemoparasitoses no animal. Dados da literatura mostram que o teste SNAP 4Dx Plus IDEXX Laboratories® apresenta tecnología de ELISA, com sensibilidade de 97,1% e especificidade de 95,3%, para o gênero Ehrlichia (*E. canis* e *E. ewingii*) e de 90,3% e 94,3% para o gênero Anaplasma (*A. platys* e *A. phagocytophilum*), respectivamente, de acordo com a informação do fabricante. A *E. canis* é

detectada pela presença de anticorpos contra peptídeos derivados da principal proteína imunodominante P 30 e P30-1 do parasita e pela reação cruzada com *E. ewingii* usando o peptídeo derivado da proteína de membrana externa P28 da família. Já a *A. platys* é detectada pela reação cruzada com *A. phagocithophilum*, que encontra sua proteína de membrana dominante, a P44 (STILLMAN et al., 2014).

De fato, dados da literatura mostram que a possibilidade de coinfecção entre erliquiose e anaplasmose existe já que a transmissão se dá pelo mesmo vetor. Esse fato já é identificado em estudos com presença de múltiplas hemoparasitoses em cães, devido à semelhança dos sintomas, dificultando o diagnóstico definitivo dessas infecções quando concomitantes (LEAL et al., 2015; SAINZ et al., 2015).

Nesse relato, o animal em questão tinha 8 anos de idade. Dados da literatura mostram que a erliquiose tem uma maior prevalência em cães jovens (FAIERSTEIN, SILVA E FEBRÔNIO, 2008). Esse fato pode ser justificado por um sistema imunológico ainda em desenvolvimento. Entretanto, dados também mostram que animais mais velhos apresentam maiores chances de entrar em contato com o hemoparasita em função da idade e, consequentemente, são mais susceptíveis à erliquiose. Ainda, os animais mais jovens são frequentemente mantidos pelos seus tutores reduzindo a exposição ao vetor (AZEVEDO et al., 2011). Associado a isso, relato de dois casos também foi descrito em cães adultos, um de raça pura, macho e outro mestiço, fêmea com diagnóstico de anaplasmose (SOUSA et al., 2009). Dessa forma, nesse relato provavelmente a justificativa de um diagnóstico de erliquiose e anaplasmose no animal adulto foi devido a sua maior exposição ao carrapato e ao hemoparasita.

Em relação aos sinais clínicos que o animal apresentava, verificou-se hiperemia conjuntival, opacidade de córnea, sem reflexo e dilatado, em ambos os olhos (Figura 1A e B), ou seja, o animal apresentava um quadro de uveíte. A cadela, inclusive, perdeu momentaneamente a visão. Dados da literatura mostram que a uveíte se caracteriza por inflamação da úvea, estrutura ocular composta por íris, corpo ciliar e coróide, sendo classificada em anterior quando a íris e corpo ciliar estão acometidos, posterior quando afeta retina, coróide e humor vítreo ou ainda, panuveíte, na qual a região anterior e posterior da úvea é afetada (GELLAT, 2003). Nessa ocasião, podem-se observar manifestações como a diminuição da pressão intraocular, hiperemia conjuntival, hifema, hipópio, edema corneal e neovascularização da íris (WOERDT, 2001; GELLAT, 2003). Dessa forma, diagnosticou-se uveíte no animal.

Nesse contexto, sabe-se que algumas hemoparasitoses como babesiose, leishmaniose e erliquiose são doenças que podem evoluir e induzir oftalmopatias secundárias (NELSON & COUTO, 2010). De fato, foi relatado um caso de um cão com erliquiose que apresentou um quadro de uveíte responsivo a tratamento medicamentoso apenas em um dos globos oculares (TALINI et al., 2024), achado também visualizado neste trabalho. Ainda, a erliquiose pode levar a deposição de imunocomplexos nos vasos locais induzindo um quadro de uveíte (HARRUS et al., 2001)

Quanto aos resultados do hemograma no primeiro dia do diagnóstico, ou seja, no dia 24 de março de 2024, verificou-se anemia, com hemácias anisocíticas e hipocrômicas, rouleaux eritrocitário e eritroblastos (Figura 2B e D). Esses achados corroboram com o descrito na literatura onde se observou que na fase aguda a erliquiose pode levar a destruição de hemácias e plaquetas, o que causa anemia e trombocitopenia (SILVA, 2015). Ainda, a presença de hemácias anisocíticas e hipocrômicas, juntamente com eritroblastos demonstra que o tipo de anemia que o animal desse relato apresentou é do tipo regenerativa, conforme descrito na literatura (LOPES et al., 2007). O rouleaux eritrocitário está intimamente relacionado com hiperproteinemia, podendo ser caracterizado pela presença de hiperalbuminemia ou hiperglobulinemia (LOPES et al., 2007). Entretanto, nesse relato a albumina sérica encontrava-se dentro dos limites da normalidade.

Dessa forma, provavelmente o rouleaux eritrocitário poderia estar associado à hipergamaglobulinemia, ou seja, uma resposta imune humoral e/ou um processo inflamatório agudo com aumento de proteína C reativa e fibrinogênio. Dessa forma, seria interessante investigar esse achado hematológico para verificar a origem dessa hiperproteinemia.

No dia 24 de março de 2024, também foi visualizado um quadro de trombocitopenia no animal. Sabe-se que a anaplasmose em cães é causada pela *Anaplasmaplatys* que se multiplica em plaquetas (COSTA, 2015), aderindo-se superfície plaquetária e, em seguida, adentra a plaqueta através de endocitose (LASTA, 2011). Inicialmente a trombocitopenia se desenvolve como consequência do dano plaquetário sofrido pela replicação do agente e, posteriormente, por uma resposta imune humoral. As plaquetas infectadas são removidas da circulação por sequestro esplênico e mecanismos imunomediados podem estar envolvidos nos episódios trombocitopênicos cíclicos (LASTA, 2011). Ainda, a erliquiose poderia levar a um quadro de vasculite, já que o parasita pode aderir ao endotélio dos vasos, induzindo vasculite e infecção do tecido subendotelial. Isso leva ao consumo de plaquetas, gerando

também trombocitopenia (VIEIRA et al., 2011; TIZARD, 2009). Ainda, sequestro esplênico e mielossupressão podem levar à trombocitopenia em cães com erliquiose (CORTESE et al., 2020; ANGKANAPORN et al., 2022).

No leucograma, verificou-se uma discreta leucopenia com eosinopenia e linfopenia. Neutrófilos hipersegmentados e linfócitos reativos estavam presentes (Figura 2A e C). A leucopenia pode estar associada a inflamação severa e desordens mieloproliferativas. A eosinopenia pode ser visualizada em casos de inflamação/infecções agudas e a linfopenia em infecção sistêmica aguda e erliquiose (LOPES et al., 2007).

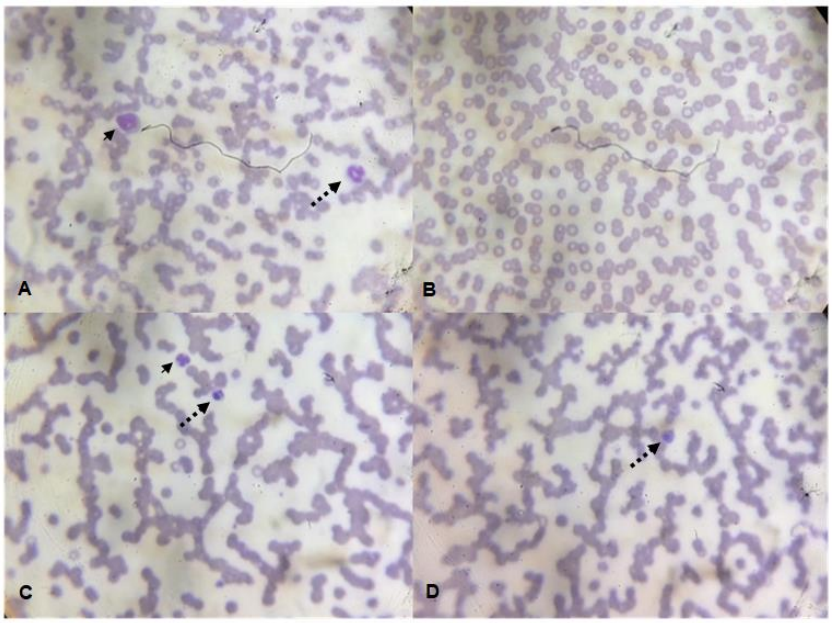

Figura 2: Imagem mostrando o estiraço sanguíneo do hemograma no dia 24 de março de 2024. A: Linfócito reativo (cabeça de seta) e neutrófilo segmentado (seta pontilhada). B: Hemácias anisocíticas hipocrômicas. C: Neutrófilo hipersegmentado (cabeça de seta), célula em apoptose (seta pontilhada) e rouleaux eritrocitário. D: Eritroblasto (seta pontilhada) e rouleaux eritrocitário. HE 1000X

Dessa forma, esses achados podem ser encontrados, de fato, na erliquiose e anaplasmose, já que podem ser considerados agentes flogógenos. Ainda, a erliquiose é um hemoparasita, um organismo intracelular obrigatório, acometendo células do sistema hematopoiético de cães, tanto maduras quanto imaturas, principalmente células da linhagem monocítica, como monócitos e linfócitos (SILVA et al., 2016).

Quanto à presença de neutrófilos hipersegmentados, sabe-se que eles são células velhas que deveriam ter sido eliminadas. Entretanto, se visualizadas em pequeno número,

pode ser um achado fisiológico. Porém, quando presente em um número significativo, deve ser investigado porque pode estar associado a insuficiência renal, neutrofilia de longa duração, síndromes mieloproliferativas e deficiência de vitamina B12 (LOPES et al., 2007).

Dessa forma, a presença desse tipo de neutrófilo no relato de caso em questão pode ser justificada, em parte, pela presença de uma síndrome mieloproliferativa, devendo ser mais bem explorada. Já a presença de linfócitos reativos, esses estão associados a sua ativação com consequente indução da resposta imune humoral e/ou celular, respostas que podem ser desencadeadas pela erliquiose e anaplasmose.

Em relação às quantificações bioquímicas séricas realizadas no dia 24 de março de 2024, verificou-se que não houve alteração nos níveis de ALT e albumina. Sabe-se que o ALT é uma enzima presente no citoplasma dos hepatócitos e nas fibras musculares e que a albumina é uma proteína produzida pelo fígado e que, dentre uma das suas funções é manter a pressão coloidosmótica do vaso inalterada (THRALL et al., 2014). Dessa forma, esses achados indicam que provavelmente o animal não apresentou qualquer alteração hepática.

Com base no diagnóstico e no resultado dos exames laboratoriais, foram prescritos: doxiciclina, prednisolona, dipirona e colírio Tobradex®. A literatura mostra que o tratamento para a erliquiose e anaplasmose é o uso de tetraciclina, sendo a mais comum a doxiciclina devido à grande capacidade para a penetração nos tecidos por ser o mais lipossolúvel desta classe. Recomenda-se uma dose de 10 mg por kg/dia, por via oral, durante 28 dias, e tem efeito em qualquer fase da doença (ETTINGER; FELDMAN, 2004).Assim, seguiu-se a prescrição descrita na literatura.

Em relação à prednisolona, esse é um glicocorticóide que tem como uma das funções: redução de moléculas pró-inflamatórias como interleucinas, fatores de adesão, fatores de crescimento, proteases e inibição da fosfolipase A, o que reduz a síntese de prostaglandinas e leucotrienos pelo ácido araquidônico (PEREIRA et al., 2007). Por tanto, a mesma tem ação antiinflamatória. Quanto à dipirona, essa é um antiinflamatório não esteróide (AINE) fraco, sendo também um potente analgésico e antipirético (HARDMAN; LIMBIRD, 2001). E, o Tobradex® é uma suspensão oftálmica composta de tobramicina e 1 mg de dexametasona com ação antiinflamatória e antimicrobiana (GORDON, 1959; CAGLE et al., 1981).

No segundo retorno do animal, no dia 27 de março, o animal mostrou uma melhora no quadro de uveíte, mostrando que a suspensão oftálmica juntamente com o tratamento

sistêmico do antibiótico estava reduzindo o processo inflamatório bem como a infecção causada pelos dois hemoparasitas.

Em relação ao resultado do hemograma do dia 27 de março de 2024, verificou-se a persistência de anemia, com hemácias anisocíticas e hipocrômicas e rouleaux eritrocitário. Quanto ao número de plaquetas, essas se encontravam dentro dos limites da normalidade e morfologicamente normais. Esses achados mostram que de fato o uso da doxiciclina estava debelando o quadro infeccioso do animal. Entretanto, verificou-se no leucograma a presença de leucocitose por neutrofilia com desvio à direita, linfopenia e eosinopenia. A literatura sugere que a leucocitose por neutrofilia com desvio à direita pode ser do tipo reativa e, portanto, associada a infecção sistêmica. A linfopenia permanecia devido à presença da erliquiose e, a eosinopenia também devido ao processo inflamatório/infeccioso (LOPES et al., 2007).

Assim, a terapêutica deveria ser mantida, o que de fato, foi. Entretanto, decidiu-se fazer uso de um colchão à base de pastilhas de magneto e infravermelho longo para auxiliar no tratamento do processo inflamatório infeccioso. Dados mostram que a utilização de magnetoterapia associada ao efeito do infravermelho longo parece apresentar efeito analgésico e antiestressante (ALVES; LEITE, 2019)

Quanto à quantificação das bioquímicas séricas do dia 27 de março de 2024 verificou-se que as dosagens de creatinina e albumina encontraram-se dentro dos limites da normalidade. Entretanto, o valor do ALT mostrou-se elevado em 164 U/I (10 - 66 U/I). Sabe-se que exames bioquímicos na fase aguda podem detectar hiperbilirrubinemia e aumento de alanina aminotransferase (ALT) e fosfatase alcalina (ALP), indicando comprometimento hepático (SAINZ et al., 2015).

Dessa forma, é possível que mesmo com o uso da terapêutica, as hemoparasitoses poderiam estar levando a um quadro lesivo nos hepatócitos do animal. Dados mostram também que na fase aguda, a *E. canis* se multiplica dentro das células mononucleares circulantes e do fígado, do baço e dos linfonodos, induzindo linfoadenomegalia e hiperplasia linforreticular (BREITSCHWERDT, 2004) e, até mesmo, dano hepático.

No dia 03 de abril de 2024, o animal foi novamente reavaliado. No exame físico, visualizou-se uma permanência na melhora do quadro de uveíte. Os linfonodos apresentaram-se normais. Isso mostra que a terapêutica parecia eficaz.

No resultado do hemograma do dia 03 de abril de 2024, verificou-se uma melhora significativa no número de hemácias, hematócrito e hemoglobina. As hemácias apresentaram-se normocíticas normocrômicas, porém o rouleaux eritrocitário ainda

permanecia. O número de plaquetas encontrava-se dentro do limite da normalidade com morfologia normal e, o leucograma mostrou linfopenia e monócitos vacuolizados. Como discutido anteriormente, a presença do rouleaux eritrocitário poderia estar associada ao processo inflamatório e/ou resposta imune humoral (TIZARD, 2019; LOPES et al., 2007). A persistência da linfopenia é considerado um achado comum na erliquiose bem como uma anemia normocítica normocrômica (FIGUEIREDO, 2011), achados hematológicos observados nesse relato. Monócitos vacuolizados também estavam presentes. Dados da literatura mostram que pode estar associado a ativação e, consequente, resposta imune (TIZARD, 2019).

Quanto ao resultado das dosagens bioquímicas do dia 03 de abril de 2024, observou-se que não houve alteração nos valores referentes a creatinina e albumina. Entretanto, o valor do ALT mostrou-se elevado 397 (10 - 66 U/I). Sabe-se que o ALT, conforme discutido anteriormente é uma enzima presente no citoplasma de hepatócitos e fibra muscular (THRALL et al., 2014). Diante disso, o tratamento foi mantido como descrito anteriormente, porém foi prescrito também Silimaria, um fármaco utilizado como um protetor hepático.

No dia 17 de abril de 2024, realizou-se uma nova consulta no animal. Verificou-se que no olho direito, foi possível observar que o processo inflamatório havia cessado. Entretanto, no olho esquerdo surgiu um hifema. O tutor relatou que havia suspendido o Tobradex colírio®. Dessa forma, a veterinária prescreveu novamente essa medicação (uma gota a cada 3 horas).

Dados mostram que a erliquiose canina apresenta-se sob a forma cutânea, septicêmica e nervosa. Dessa forma, os principais sinais clínicos que podem ser observados são: depressão, anorexia, letargia, perda de peso, febre, secreção nasal e ocular, petéquias, equimoses, epistaxe, hematúria, palidez de mucosas, uveíte, hifema, hemorragia subretinal, deslocamento de retina e cegueira, dentre outros. Em alguns casos pode-se observar também glomerulonefrite, devido à deposição de imunocomplexos e vasculite (FIGUEIREDO, 2011).

O sangramento espontâneo na câmara anterior (hifema) ou na retina (hemorragia retiniana) também são frequentemente encontrados em animais com erliquiose e estão relacionados à trombocitopenia (VELOSO et al., 2021). De fato, o hifema estava presente no animal. Porém, ele pode estar associado à erliquiose, conforme descrito, a própria

anaplasmose ou até mesmo a suspensão do Tobradex colírio®. Dessa forma, era imprescindível a solicitação de um hemograma do animal, o que foi solicitado.

Não se verificou qualquer alteração no eritrograma do animal, inclusive as hemácias encontravam-se normocíticas normocrômicas. Em relação ao leucograma, verificou-se um quadro de leucopenia, eosinopenia e linfopenia, com morfologia normal dos leucócitos. Um quadro de trombocitopenia estava presente, com plaquetas morfologicamente normais. Em um trabalho, verificou-se que um animal com erliquiose com co-infecção com anaplasmose apresentou anemia microcítica normocrômica, anisocitose e linfocitose (SOARES et al., 2023), ao contrário dos achados visualizados nesse trabalho.

Isso pode ser justificado provavelmente porque o animal em questão já havia iniciado o tratamento há quase 1 mês. Ainda, dados mostram que a erliquiose pode levar à supressão difusa da medula óssea, induzindo trombocitopenia, anemia e leucopenia (MOORE & BENDER, 2000; GOULD et al., 2000).Quanto a eosinopenia, essa pode estar provavelmente associada à ação dos glicocorticóides endógenos, liberados sob situação de estresse e em quadros de infecção grave, reduzindo a produção de eosinófilos pela medula óssea e ocasionando aumento da sua destruição (WALDEMARIN et al., 2003; Bush, 2004). Assim, era importante o acompanhamento do animal.

Quanto às dosagens bioquímicas séricas, verificou-se que os níveis de creatinina e albumina encontram-se dentro dos parâmetros normais. Entretanto, o valor da ALT ainda permaneceu acima da referência, porém o valor encontrava-se menor que no dia 03 de abril, mostrando que o tratamento para as duas hemoparasitoses estavam sendo eficazes.

No último dia de avaliação do animal, no dia 30 de abril, verificou-se que os parâmetros fisiológicos apresentavam-se dentro dos limites da normalidade. O processo inflamatório do olho esquerdo cessou totalmente (Figura 3). O animal já havia finalizado o tratamento e foram solicitados hemograma e quantificações bioquímicas séricas.



Figura 3: Imagem mostrando a ausência de eritrema e vascularização em ambos os olhos direito e esquerdo em cadela diagnosticada com erliquiose e anaplasmose.

O resultado do hemograma mostrou anemia, trombocitopenia e leucopenia com linfopenia. Hemácias normocíticas normocrômicas, neutrófilo hipersegmentado, monócitos e neutrófilos morfologicamente normais. As quantificações bioquímicas mostraram-se dentro dos parâmetros fisiológicos. Dessa forma, a presença de anemia, trombocitopenia e leucopenia com linfopenia poderiam estar associadas a uma hipoplasia medular que deveria ser melhor investigada. Sabe-se que o tratamento para erliquiose e anaplasmose é a dose de 10 mg/Kg por 28 dias (SAINZ et al., 2015), fato que foi seguido pelo tutor. Diante disso, não se pode descartar a possibilidade de o animal estar entrando na fase crônica da doença.

Dados mostram que a patogenia da hipoplasia medular que pode ser visualizada na erliquiose crônica ainda é desconhecida, entretanto presume-se que a resposta imunológica do organismo suprima a hematopoiese (HARRUS et al., 1996). Ainda, a hipoplasia/aplasia de medula nessa hemoparasitose em cães pode estar relacionada aos casos de mielonecrose, tanto por danos diretos às células hematopoiéticas quanto por danos na microcirculação das artérias nutrícias (MORAES; TAKAHIRA, 2010). Além disso, o processo inflamatório, danos vasculares e necrose, ou secundários à anemia imunomediada, são fatores que podem levar a quadros de mielofitise como consequência da proliferação de fibroblastos.

Assim, é importante reavaliar os parâmetros hematológicos do animal para verificar se de fato o animal entrou na fase crônica da doença. Seria interessante realizar um mielograma para verificar se há células hematopoiéticas imaturas na medula do animal.

4 CONCLUSÕES

Nesse relato, a erliquiose e a anaplasmose na cadela induziram diversas alterações hematológicas e bioquímicas com o decorrer do acompanhamento da terapêutica prescrita, porém não letais para o animal. Dessa forma, pode-se concluir que essas duas hemoparasitoses levam a uma resposta imunológica individual, sendo responsável pela variação das alterações hematológicas e bioquímicas no decorrer desse acompanhamento, mostrando a eficácia ou não do protocolo terapêutico.

REFERÊNCIAS

ANGKANAPORN, K.; SANGUANWAI, J.; BAIYOKVICHIT, T. O.; AZEVEDO et al. Soroprevalência e fatores de risco associados à soropositividade para Ehrlichia canis em cães do semiárido da Paraíba. Braz**. J. Vet. Res. Anim. Sci., São Paulo**, v. 48, n. 1, p. 14-18, 2011.

BREITSCHWERDT, E.B. Riquetsioses. In: ETTINGER, S.J.; FELDMAN, E.C. Tratado de medicina interna veterinária. Doenças do cão e do gato. 5.ed. **Rio de Janeiro: Guanabara Koogan**, 2004. p.422-429.

CAGLE, G.; DAVIS, S.; ROSENTHAL, A.; SMITH, J. - Tropical tobramycin and gentamicin sulfate in the treatment of ocular infections: Multicenter **study. Cur,- Eye** Res., v.1, p. 523-534,1981.

COHN, L. A. Ehrlichiosis and related infections. The Veterinary Clinics of North **America Small Animal Practice**, v. 33, p. 863-884, 2003.

CORTESE, L.; CHRISTOPHERSON, P. W.; PELAGALLI, A.; Platelet function and COSTA-JÚNIOR, L.m. et al. Factors associated with epidemiology of Anaplasmaplatys in dogs in rural and urban areas of Minas Gerais State, Brazil. **Preventive Veterinary Medicine,[s.l.],**v.109,n.3-4,p.321-326, 2013.

DUMLER, J. S.; BARBET, A. F.; BEKKER, C. P. J.; DASCH, G. A.; PALMER, G. H.; RAY, S. C.; RIKIHISA, Y.; RURANGIRWA, F. R. Reorganization of genera in the families Rickettsiaceae and Anaplasmataceae in the order Rickettsiales: unification of some species of Ehrlichia with Anaplasma, Cowdria with Ehrlichia and Ehrlichia with Neorickettsia, descriptions of six new species combinations and designation of Ehrlichiaequi and HGE agent as subjective synonyms of Ehrlichiaphagocytophila. **International Journal of Systematic and Evolutionary Microbiology, London,** v. 51, n. 6, p. 2145- 2165. 2001.

ETTINGER, S. J..FELDMAN, E. C. Tratado de Medicina Interna Veterinária: doenças do cão e do gato. 5ª. ed. Rio de Janeiro: Guanabara Koogan, 2004.

FAIERSTEIN, C. C.; SILVA, E. P.; FEBRÔNIO, A. M. B. Notas sobre a Erliquiose canina no município de Aracajú, SE (2006- 2007). **Biologia Geral Experimental**, v. 2, n. 8, p. 5-7,

2008.

FIGUEIREDO, M. R. Babesiose e erliquiose caninas. Trabalho de conclusão de curso (Pós – Graduação Lato Sensu em Clínica Médica de Pequenos Animais) – **Qualitas**, 2011.
GORDON, D. - Dexamethasone in ophthalmology. **Am. J. Ophthalmo**!.v.48, p. 656-660, 1959.

GOULD, D.J. et al. Canine monocytic ehlichiosis presenting as acute blindness 36 months after importation into the UK. **Journal Small Animal Practice**, v.41, n.6, p.263-265, 2000.
HARDMAN, J.G.; LIMBIRD, L.E. Goodman & Gilman's the pharmacological basics of therapeutics 10Ş ed. **New York**: McGraw-Hill; 2001

HARRUS S, WANER T, WEISS DJ, KEYSARY A, BARK H. Kinetics of serum antiplatelet antibodies in experimental acute canine ehrlichiosis. **Vet Immunol Immunopathol.** v.51, n.1-2, p.13-20, 1996.

HARRUS, S. et al. Acute blindness associated with monoclonal gammopathy induced by Ehrlichiacanis infection. **Veterinary parasitology**, v.78, n.2, p.155–60, 1998.

HARRUS, S. et al. Presence of immune-complexes, and absence of antinuclear antibodies, in sera of dogs naturally and experimentally infected with *Ehrlichia canis*. **Veterinary microbiology**, v.83, n.4, p.343–9, 2001.

LABRUNA, M. B.; PEREIRA, M. C. Carrapatos em cães no Brasil. **ClínicaVeterinária,** v. 30, p. 24-32, 2001

LASTA, C. S. Fatores de Risco, parâmetros hematológicos e detecção molecular e sorológica de Ehrlichia canis e Anaplasma platys em cães de Porto Alegre/RS – Brasil. Trabalho de conclusão de curso (Mestrado em Ciências Veterinárias) – **Universidade Federal do Rio Grande do Sul**, 2011.

LASTA, C. S. Fatores de Risco, parâmetros hematológicos e detecção molecular e sorológica de Ehrlichia canis e Anaplasma platys em cães de Porto Alegre/RS – Brasil. Trabalho de conclusão de curso (Mestrado em Ciências Veterinárias) – **Universidade Federal do Rio Grande do Sul**, 2011

LEAL, P. D. S.; MORAES, M. I. M. R.; BARBOSA, L. L. O.; LOPES, C. W. G. (2015). Infecção por hematozoários nos cães domésticos atendidos em serviço de saúde animal, Rio de Janeiro, Brasil. **Revista Brasileira de Medicina Veterinária**,v.37, n.1, p. 55-62, 2015.
LOPES, S.T.A.; BIONDO, A.W.; SANTOS, A. P. Manual de Patologia Clínica Veterinária. **Universidade Federal de Santa Maria**, p.107, 2007

MOORE, F.M.; BENDER, H.S. Neutropenia. In: FELDMAN, B.F. et al. Schalm‘s veterinary hematology. 5.ed. Canadá: Lippincott Williams & Wilkins, 2000. p.350-35
Moraes LF, Takahira RK. Aplasia medular em cães. **Rev Cienc Agrovet**. v.9, n.1, p.99- 108, 2010.

MOURA, S.T., Fernandes, C.G.N., Ruffino, S., Silva, V.L., Oliveira-Júnior, P.A. 2002. Ocorrência de hemoparasitos em cães de Cuiabá, estado de Mato Grosso. **XII Congresso Brasileiro de Parasitologia Veterinária, Rio de Janeiro** n. 2, p. 201, 2020.

NELSON, R.W.; COUTO, C. G. (2010). Medicina Interna de Pequenos Animais, (4 ª ed). **Elsevier, Rio de Janeiro, Rio de Janeiro, Brasil**.

NELSON, Richard W.; COUTO, C. Guillermo. Medicina interna de pequenos animais. 5. ed. São Paulo, SP: Elsevier, 2015. 1474 p.

PEREIRA, A.L.C.; BOLZANI, F.C.B.; STEFANI, M.; CHARLIN, R. Uso sistêmico de corticosteróides: revisão da literatura. **Med CutanIber Lat Am** v.35, n.1, p.35-50, 2007.

PEREZ, M. et al. Human infection with Ehrlichiacanis accompanied by clinical signs in Venezuela. **Annals New York Academy of Sciences, New York**, v. 1078, p. 110-117, 2006.

PEREZ, M.; RIKIHISA., Y.; WEN, B. Ehrlichiacanis-like agent isolated from a man in Venezuela: antigenic and genetic characterization. **Journal Clinical Microbiology, Washington**, v. 34, p. 2133–2139, 1996.

RAMOS, R et al. Molecular survey and genetic characterization of tick-borne pathogens in dogs in metropolitan Recife (north-eastern Brazil). **Parasitology research**. v.107, n.5, p.1115-20, 2010.

RIKIHISA, Y. The Tribe Ehrlichiae and Ehrlichial Diseases. **Clinical Microbiology Reviews**, v.4; p.286-308, 1991.

SAINZ, Á.; ROURA, X.; MIRÓ, G.; ESTRADA-PEÑA, A.; KOHN, B.; et al.; Guideline for veterinary practitioners on canine ehrlichiosis and anaplasmosis in Europe. **Parasites and Vectors**, v. 8, n. 1, p. 1–20, 2015

SHAW, SE et al. Tick-borne infectious diseases of dogs. **Trends in Parasitology**. v.17, n.2. p.74-80, 2001.

SILVA, I.P.M. Erliquiose canina – Revisão de Literatura. **Revista Cientifica de Medicina Veterinária**, ano XIII, n.24, 2015.

Silva, V. C. L., Lima, E. R., Dias, M. B. M. C., Fukahori, F. L. P., Rêgo, M. S. A., Junior, J. W. P., Kim, P. C. P., Leitão, R. S. C. S., Mota, R. A. & Carieli, E. P. O. (2016). Parasitological and molecular detection of Babesia canisvogeli in dogs of Recife, Pernambuco and evaluation of risk factors associated. **Semina: Ciências Agrárias**, v.37, n.1, p. 163-172, 2016.

SOARES et al. Retrospective study of hematological changes in dogs with blood diseases of parasitic origin: 18 cases. **Brazilian Journal of Animal and Environmental Research, Curitiba**, v.6, n.2, p. 1973-1984, abr./jun., 2023.

SOUSA et al. Coinfecção por Anaplasma platys e Ehrlichia canis em cães diagnosticada pela PCR. **Acta Scientiae Veterinariae**. 37(3): 281-283.

SOUZA, A.I.; DAGNONE, A.S.; MACHADO, R.Z., Infecção por Anaplasma platys em cães de Campo Grande, MS. **Rev. Bras. Parasitol**. Vet. v.13 (Suppl. 1), 352, 2004.

STICH, R.W. et al. Detection of Ehrlichiacanis in canine carrier blood and in individual experimentally infected ticks with a p30-based PCR assay. **Journal of Clinical Microbiology, Washington**, v. 40, n. 2, p. 540-546, 2002.

STILLMAN, B.A.; MONN, M.; LIU, J. et al. Performance of a commercially available in-clinic ELISA for detection of antibodies against Anaplasma phagocytophilum, *, Borrelia burgdorferi, Ehrlichia canis*, and *Ehrlichia ewingii* and *Dirofilaria immitis* antigen in dogs. **Journal of American Veterinary Medical Association**, v. 245, n.1, 2014

TAILINI, L.P.F.S.; CESCON, L.O.; SCHULZ, L.A.P.; SILVEIRA. .D. Oftalmopatias induzidas por hemoparasitoses em cães: relato de 3 casos. **Brazilian Journal of Health Review, Curitiba**, v. 7, n. 1, p.02-13, jan./fev., 2024

THRALL et al. Hematologia e Bioquímica Clínica Veterinária. Edtora Roca, 2° edição, 688p, 2014.

TIZARD, Ian R**., Imunologia Veterinária**. 9. ed. Rio de Janeiro: Elsevier, 2019.
VARGAS, K.S.; ROMANO, M.A. Lúpus eritematoso sistêmico: aspectos epidemiológicos e diagnóstico. **Revista Salus**, Guarapuava, PR, v. 3, n. 1, p. 79-94, 2009

VELOSO, J. F.; SAUER, L.; MELO, D. R. ; ANDRADE, C. F. O.; OLIVEIRA, T.
Vieira RFC, et al. Ehlichiosis in Brazil. Rev Bras Parasitol Vet. v.20, n.1, p.1-12, 2011.

WALDEMARIN, K.C.A.; MUNDIM, A.V.; BASTOS, J.E.D. et al. Alterações hematológicas em cães (Canis familiaris) naturalmente infectados por Ehrlichia spp. Vet. Not., v.9, p.23- 29, 2003.

WOERDT, A.V. Management of intraocular inflammatory disease. **Clinical Techniques in Small Animal Practice.** v.16, n.1, p.58-61, 2001.

EDITORA IN VIVO

Instagram

Juntos Somos +